

# Curso de Asistente de Primeros Auxilios Avanzados (APAA)



## *Trabajo Previo*



**USAID**  
DEL PUEBLO DE LOS ESTADOS  
UNIDOS DE AMÉRICA

Pertenece a:

---

Revisión Setiembre 2006

# Prólogo

El Curso de Asistente de Primeros Auxilios Avanzados (APAA), fué desarrollado a través de un convenio de trabajo entre el Departamento de Bomberos del Condado de Miami Dade (Miami Dade Fire Rescue Department) y la Oficina de Asistencia para Desastres (OFDA), de la Agencia para el Desarrollo Internacional (USAID), del Gobierno Federal de los Estados Unidos de Norte América, como una necesidad de los Organismos e Instituciones de Primera Respuesta de la Región Latinoamericana para poder enfrentar con más eficiencia los desastres.

Este Curso fue concebido, diseñado y dictado en base a una evaluación y consulta detallada de necesidades de capacitación de la región latinoamericana, manifestadas en la reunión del Comité (Ad-hoc) Asesor Regional de Capacitación Bomberil reunido por OFDA en San José, Costa Rica en noviembre de 1992.

Este curso fue desarrollado tomando como base documentos, textos, procedimientos y normas en la Atención Prehospitalaria ya existentes del Curso "First Responder", "EMT", del Departamento de Transporte (US/DOT) y por expertos en contenidos y metodología de América Latina.

Deseamos dar testimonio y agradecimiento de la labor desarrollada por todo el personal que de una forma u otra, estuvo involucrado en la culminación de éste proyecto del Curso APAA.

---

## Derechos del Autor

La Oficina de Asistencia para Desastres del Gobierno de los Estados Unidos de Norte América (OFDA), autoriza copiar este documento mientras su contenido no sea alterado y el usuario no lo utilice para fines de lucro. El propósito de este material es el de servir de guía para capacitar a grupos en primera respuesta en la atención prehospitalaria. La documentación por sí sola no capacita al usuario. Sólo la combinación de las lecciones teóricas, las prácticas y evaluaciones correspondientes, dictadas por instructores certificados por OFDA, utilizando la metodología de enseñanza interactiva, con los equipos y herramientas sugeridas, garantizarán la efectiva utilización de este material escrito.

Aquellos que fotocopien porciones de esta documentación deberán acompañar la copia con la siguiente frase de cortesía:

*"Fuente: Curso de Asistente de Primeros Auxilios Avanzados (APAA)  
Programa de Capacitación de OFDA-LAC / USAID"*

Este documento ha sido elaborado, revisado y publicado bajo el Contrato existente entre International Resources Group (IRG) y la Oficina de Asistencia para Desastres del Gobierno de los Estados Unidos (USAID/OFDA).

Primera Edición - Marzo 1995  
Quinta Edición - Setiembre 2006

## **Intrucciones para el Trabajo Previo (TP)**

Con el objetivo de efectuar un repaso de los Sistemas del Cuerpo Humano, sus funciones y los órganos que los integran y de prepararse para entender las Maniobras de la Obstrucción de las Vías Aéreas por Cuerpo Extraño (OVACE) y la Reanimación Cardiopulmonar (RCP) que serán explicadas en la Lección 9, usted deberá leer detalladamente el Repaso del Cuerpo Humano y completar el cuestionario.

Le recomendamos también que si no recuerda algunos de los términos del Trabajo Previo (TP), busque algún libro sencillo de Ciencias Naturales o Biología utilizado en Educación media o secundaria y repase lo concerniente al Cuerpo Humano en anatomía y fisiología humana, regiones del cuerpo, funciones de los sistemas y los sentidos.

Es muy importante que estudie este material, para poder aprender a salvar una vida. Usted debe tener muy claro cómo es el Cuerpo Humano y cómo funciona normalmente.

Éste material es de gran importancia y será repasado durante las lecciones del curso.

Entréguele el Cuestionario contestado al Instructor de la Lección No.1, el primer día del Curso.

Con el Trabajo Previo (TP) y el Cuestionario, le estamos anexando el Documento Inicial del Participante (DIP), con información complementaria de sumo interés para que Usted tenga una idea de las materias que se dictarán en el Curso y otros detalles.

## Repaso del Cuerpo Humano

### El Sistema Respiratorio

El aire atmosférico es un gas compuesto de un 21% de oxígeno y 79% de nitrógeno y de otros gases. El oxígeno constituye lo que podría considerarse el combustible que utilizan las células del cuerpo humano y sin un suministro continuo y adecuado de éste, las células se degeneran y mueren, ya que se encuentran en todos los tejidos vivos. La falta de aporte de oxígeno al cerebro durante un período de cuatro a seis minutos es suficiente para producir lesiones irreversibles puesto que el cerebro es el órgano que regula las funciones del cuerpo, resulta fácil advertir que la muerte de sus células provoca la suspensión de otros procesos que se efectúan en el mismo. El proceso de oxigenación del sistema respiratorio se da durante la inhalación y exhalación, esto resulta de llevar oxígeno del aire a la sangre en un 21% y eliminar el dióxido de carbono que es una sustancia de desecho del organismo, en un 16% durante la exhalación, cantidad suficiente para mantener vivo un paciente y conservándose en nuestro organismo un 5% de oxígeno como resultante.

### Vías respiratorias

Son los conductos por donde entra y sale el aire del cuerpo. Se divide en dos partes: la vía aérea superior y la inferior. La vía aérea superior está formada por la nariz, la boca, la faringe (detrás de la lengua) y la laringe (o caja vocal). La vía aérea inferior comprende la tráquea, los bronquios (uno que va al pulmón derecho y otro al izquierdo) y los bronquiolos (ramas de los bronquios que terminan en los alvéolos). Ver figura N° 1: Vías respiratorias.

**Las Fosas Nasales** son dos cavidades situadas dentro de la nariz. Están revestidas por una membrana llamada pituitaria, encontrándose en la zona inferior, rica en vasos sanguíneos, que humedece y calienta el aire, y otra superior, que es el sentido del olfato. En las fosas nasales hay glándulas que secretan moco y células que tienen pequeñas pestañas o cilios. El moco atrapa el polvo y microbios.

**La Faringe** es un conducto común para los sistemas respiratorio y digestivo. Se extiende hacia abajo dos conductos: la tráquea por donde pasa el aire, y el esófago por donde pasa el alimento. De estos dos últimos conductos el de mayor diámetro es la tráquea que se localiza por delante del esófago.

**La Laringe** es un órgano cartilaginoso de unos 4 cm de largo, donde se produce la voz ya que en ella se encuentran las cuerdas vocales. La facultad de hablar, que caracteriza al ser humano, en parte es resultado de la vibración que produce el aire al pasar por las cuerdas vocales. La laringe está sujeta por medio de ligamentos al hueso hioides y por un conjunto de tres estructuras cartilaginosas (epiglótis,

cartílago tiroides y cartílago cricoides) y varios pequeños cartílagos y está situado en la base de la lengua. La epiglótis es un cartílago flexible y delgado en forma de lengüeta situado justo encima de la laringe y por delante del tiroides extendiéndose hasta la parte superior de éste, cubriendo la laringe en el momento de la deglución, evitando que materias sólidas o líquidas penetren en las vías respiratorias. Justo por debajo de la epiglótis se encuentra el cartílago tiroides angular, formado por dos placas verticales que se unen en la parte delantera del cuello. La unión de estas placas forma la proyección llamada nuez o bocado de Adán. Las porciones posteriores del cartílago tiroides abrazan el cartílago circular cricoides, que mantiene la laringe siempre abierta. Sin embargo, de vez en cuando, algún fragmento de alimento sólido consigue eludir la vigilancia de la epiglótis y se introduce en la tráquea, donde se aloja. Cuando esto sucede de inmediato se desencadena un sistema de reflejos que producen tos y arqueos, ambos encaminados a expulsar la sustancia extraña, lo que en la mayoría de los casos es fácil. Pero si se detecta que la obstrucción es más grave y resulta imposible solucionarla en la forma que acaba de describirse, entonces, la tráquea bloqueada impide seriamente el paso de aire, el cual disminuye de manera alarmante; produciendo un paro respiratorio lo cual implica, que pudiendo haber respiración, ésta es inadecuada para mantener niveles sanguíneos normales de oxígeno y dióxido de carbono en la sangre.

**La tráquea** es un tubo de 12 cm de largo y 2 cm de diámetro, situado por delante del esófago, está formada por veinte anillos cartilaginosos incompletos en forma de C, que los mantienen siempre abierta e impiden que el conducto se cierre o doble. Ver figura N° 2: Tráquea

**Los bronquios** son dos conductos delgados que penetran en cada pulmón, miden 3 cm de largo aproximadamente y están provistos de anillos cartilaginosos completos, ramificándose en el interior de los pulmones convirtiéndose en bronquiolos. Los bronquiolos terminan en bolsitas llamadas alveolos pulmonares.

**Los pulmones** son dos grandes órganos de color rosado, de apariencia esponjosa. El pulmón del adulto mide aproximadamente entre 25 a 30 cms de largo y tiene una forma más o menos cónica. El pulmón derecho es mas grande y está dividido en tres lóbulos y el izquierdo es más pequeño ya que comparte espacio con el corazón y está dividido en dos lóbulos, alojados en la cavidad torácica, limitados por arriba por el cuello y por debajo con el diafragma, músculo en forma de cúpula que separa esta cavidad de la abdominal. Estos dos órganos están separados por una estructura denominada mediastino, que encierra

el corazón, la tráquea, el timo, el esófago y vasos sanguíneos. *Figura N° 3: Los pulmones.* Los pulmones están cubiertos por una membrana protectora llamada pleura pulmonar (tejido suave, brillante y muy resbaloso), que está separada de la pleura parietal — una membrana similar situada en la pared de la cavidad torácica— una de las dos capas de la pleura está unida a la superficie interna de las costillas y forra completamente la cavidad torácica, en tanto que la otra capa se une a la superficie externa de los pulmones y los envuelve totalmente.

Los alveolos se unen al final de cada bronquiolo, formando racimos llamados lobulillos pulmonares, éstos están rodeados por una pared de red de capilares sanguíneos. A través de las delgadas paredes de unos y otros, se produce el intercambio de gases entre el aire atmosférico y la sangre. Cada pulmón contiene cerca de 300 millones de alveolos que proporcionan una enorme superficie para el intercambio gaseoso. Los alveolos y los capilares asociados son las unidades pulmonares básicas. *Ver figura N° 4: Los alveolos.*

Figura N° 1: Las Vías respiratorias

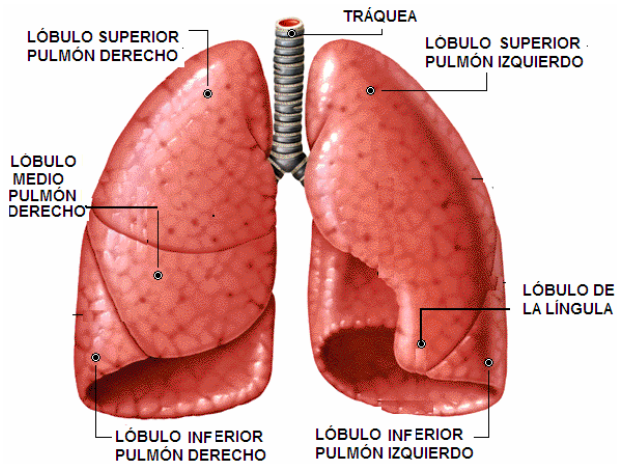


Figura N° 3: Los Pulmones

Figura N° 2: La Tráquea

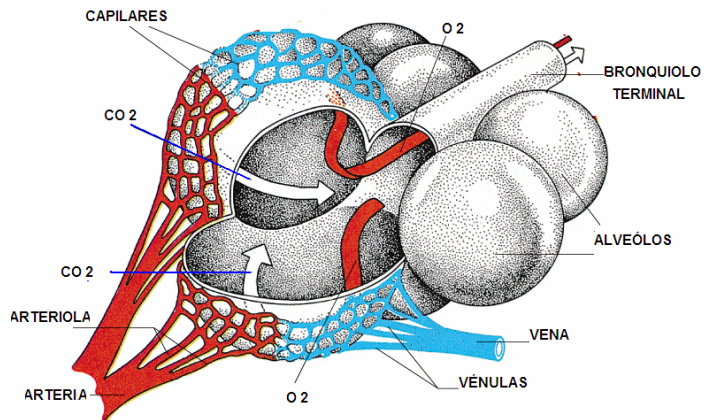


Figura N° 4: Los Alveolos

## El Proceso Respiratorio

La respiración se lleva a cabo de manera inconsciente. Pero a diferencia del corazón, los músculos que intervienen en la respiración no se activan por sí mismos sino que son estimulados por el sistema nervioso. El centro de la respiración se localiza en el bulbo raquídeo, las neuronas de este centro respiratorio envían órdenes que producen la contracción y la relajación de los músculos que intervienen en la respiración, siendo de más importancia el diafragma. Cada vez que respiramos, ocurren dos movimientos, siendo la inspiración o inhalación y la espiración o exhalación.

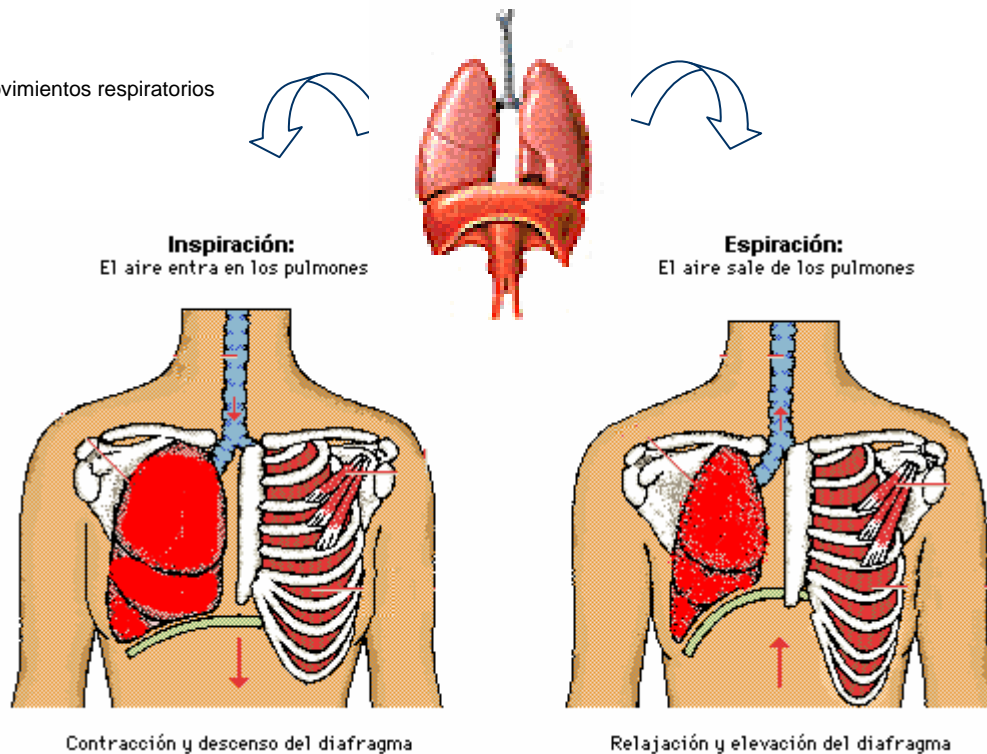
Durante la inspiración o inhalación, los músculos intercostales insertados en la caja torácica se contraen, lo que hace que tiren de las costillas hacia afuera, al mismo tiempo, el diafragma se mueve hacia abajo. La simultaneidad de estas acciones aumenta el tamaño de la caja torácica. El saco pleural está unido tanto a las costillas como a los pulmones y por consiguiente, si la caja torácica aumenta de tamaño, lo mismo ocurre con los pulmones. La expansión de los pulmones origina la creación de un vacío parcial y el aire penetra a través de los conductos y en los pulmones.

Durante la espiración o exhalación, los músculos intercostales insertados en las costillas se relajan mientras que el diafragma sube. La cavidad torácica reduce su tamaño, al igual que los pulmones, lo que permite la expulsión del aire acumulado en ellos. Este aire expulsado sigue un curso inverso a través de los conductos hasta llegar a la boca y a la nariz, por donde sale el aire. El proceso respiratorio (inspiración y espiración, combinadas) se repite de 12 a 20 veces cada minuto en promedio en los adultos, la capacidad pulmonar es de 6 litros aproximadamente. Ver Figura N° 5: *Movimientos respiratorios*.

Aunque en realidad, una persona es incapaz de suspender la respiración, sí puede cambiar su patrón respiratorio. Quienes se dedican a la natación y a otros deportes realizan un ejercicio que puede disminuir temporalmente el contenido de CO<sub>2</sub> existente en la sangre, para ello, simplemente inspiran y espiran con fuerza repetidamente.

Una vez estudiada la anatomía y fisiología del aparato respiratorio, es preciso saber lo que sucede cuando por cierta causa, el proceso respiratorio normal disminuye o se suspende.

Figura N° 5: Movimientos respiratorios



## El Sistema Circulatorio

El sistema circulatorio o cardiovascular está constituido por el corazón, el aporte sanguíneo y la red de vasos a través de los cuales circula la sangre. Puesto que la vida misma depende de un riego sanguíneo adecuado e ininterrumpido, es muy importante que usted esté perfectamente consciente de lo que es la sangre y de cómo circula. La comprensión de estos dos puntos sin duda alguna le ayudará a entender claramente el por qué de la necesidad de controlar la pérdida de sangre en forma rápida y efectiva. La función del sistema cardiovascular es la de transportar sangre oxigenada, de los pulmones a las células de organismo y sangre con dióxido de carbono de las células del organismo a los pulmones.

**El corazón** es un órgano muscular que tiene aproximadamente el tamaño de un puño cerrado y su peso es de 300 gr., se localiza en el centro del tórax por detrás del esternón y por delante de la columna dorsal, está rodeado totalmente de los pulmones, excepto por la parte cercana a la columna. Constituido por un músculo llamado miocardio y externamente cubierto por una membrana llamada pericardio. Este órgano se encuentra dividido verticalmente en su parte media por un tabique llamado septum, dando lugar a un lado derecho e izquierdo del corazón. Está dividido internamente en 4 cavidades: dos cavidades superiores llamadas aurículas (derecha e izquierda) y dos inferiores llamadas ventrículos (derecho e izquierdo). La aurícula derecha recibe sangre que ha retornado del organismo después de suministrar oxígeno a los tejidos corporales y su ventrículo bombea sangre roja azulada a los pulmones, donde la sangre libera dióxido de carbono y capta oxígeno, lo que la vuelve rojo brillante otra vez. El lado izquierdo recibe la sangre oxigenada de los pulmones y la eyecta a través del gran tronco arterial (aorta), hacia las arterias más pequeñas que la distribuyen por todo el cuerpo para la entrega de oxígeno. *Ver Figura N° 6: Ubicación y anatomía del corazón.*

Tiene su propia irrigación y su función es bombear sangre hacia los pulmones y a todo el cuerpo. que está controlado por el centro de control cardiaco que se encuentra en el cerebro. Cada contracción del músculo cardiaco es generado por un impulso eléctrico que surge del marcapaso natural del corazón y es transmitido al músculo cardiaco por un sistema de conducción especializado. Posee válvulas que regulan el paso entre las aurículas y ventrículos. La válvula derecha está formada por tres membranas fibrosas que recibe el nombre de tricúspide y el lado izquierdo presenta dos membranas fibrosas que recibe el nombre de bicúspide, también hay unas válvulas semilunares que se encuentran en la salida

de la arteria pulmonar y aorta cuya función es impedir el retorno de la sangre.

**La sangre** circula gracias al corazón a través de un complejo sistema de tubos, desempeña múltiples funciones en lo que se refiere al mantenimiento de la vida. Una persona promedio tiene entre 5 a 6 litros de sangre. Está constituida por una parte líquida, el plasma y otra parte sólida: las células sanguíneas: glóbulos rojos, glóbulos blancos y plaquetas. El plasma es un líquido de color amarillento que está constituido por gran cantidad de agua, nutrientes, dióxido de carbono, hormonas y sustancias de desechos. Las células sanguíneas: los glóbulos blancos nos defienden de los microorganismos que entran al cuerpo, se originan en la médula ósea y en tejido linfático. Su tiempo de vida es variable; desde algunas horas hasta meses o años. Los glóbulos rojos transportan oxígeno gracias a una proteína llamada hemoglobina, se originan en la médula ósea roja y su tiempo de vida es de 120 días, siendo estos destruidos en el bazo o en el hígado.

**Las arterias:** están muy dentro del cuerpo y llevan la sangre desde el corazón hacia los órganos, sus paredes son gruesas y elásticas.

**Las venas:** sus paredes son más delgadas y llevan sangre de regreso desde los órganos al corazón.

**Los capilares:** su diámetro es extremadamente pequeño y llevan la sangre hasta las células y forman una red de comunicación entre arterias y venas.

### Funciones de la irrigación sanguínea

La combinación de materias líquidas y sólidas que se conoce con el nombre de sangre constituye el medio principal para la transportación de elementos vitales en el cuerpo humano. La relación que sostiene con las diferentes funciones del cuerpo se describe de la siguiente manera:

- **Respiración:** la sangre transporta oxígeno de los pulmones a los tejidos, y a cambio lleva bióxido de carbono y otros materiales de desecho desde los tejidos hasta los pulmones.
- **Nutrición:** la sangre transporta sustancias alimenticias (glucosa, aminoácidos y grasas), de los intestinos o de los "depósitos de almacenamiento" a los tejidos.
- **Excreción:** la sangre transporta productos de desecho (urea, ácido láctico y creatinina), de las células a los órganos excretores.
- **Protección:** la sangre transporta células de defensa y anticuerpos a través del organismo, lo que permite a éste resistir el ataque de enfermedades y de infecciones.
- **Regulación:** la sangre transporta hormonas y otras sustancias químicas que regulan la función de los órganos.

Regula la temperatura del cuerpo al llevar el calor interno excesivo a los pulmones y a la superficie de la piel y asimismo, el balance hídrico y un medio interno constante para las células de los tejidos.

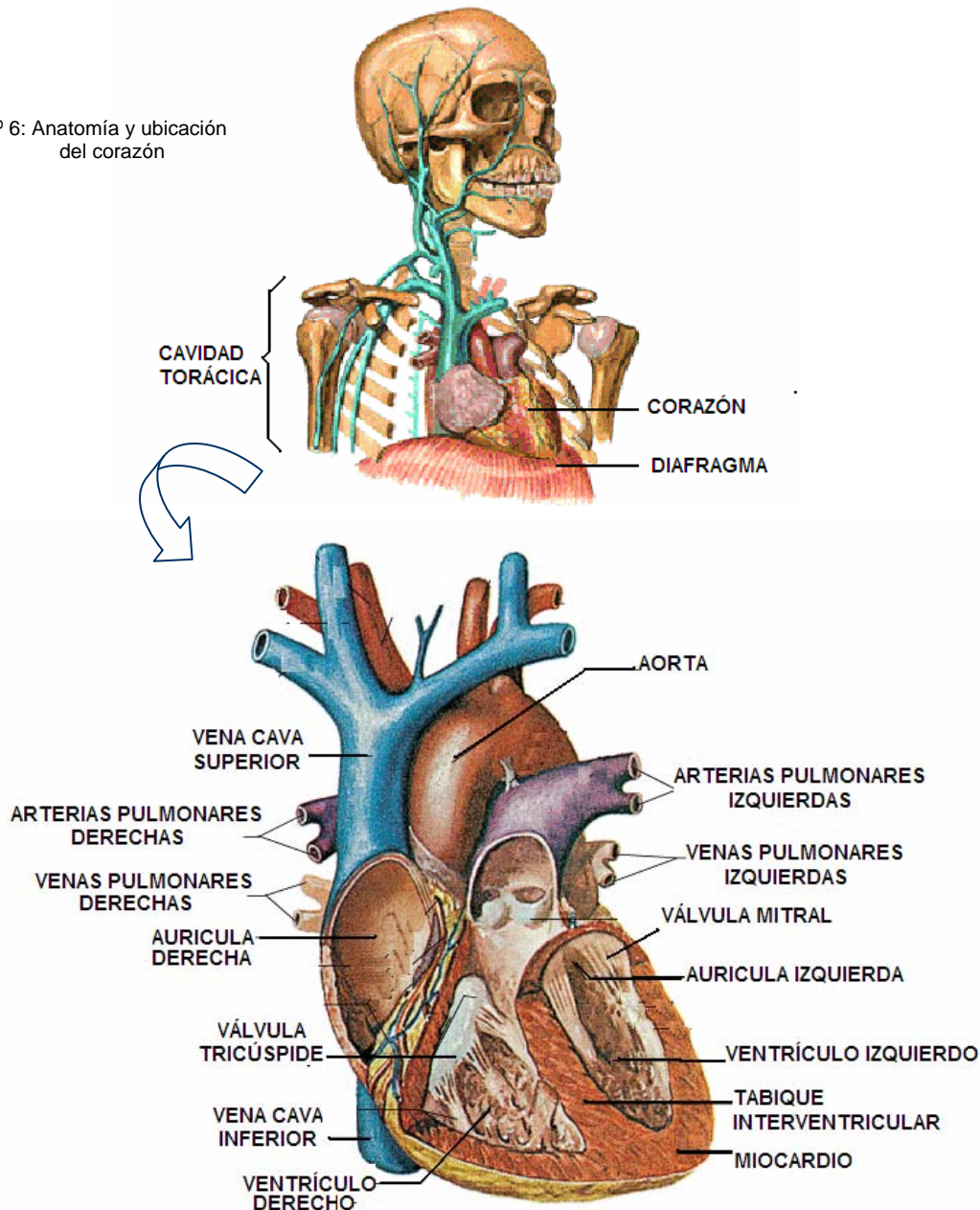
**Tipos sanguíneos:** Entre todos los millones de personas que existen en el mundo, solamente se diferencian cuatro tipos de sangre: A, B, AB y O. El tipo predominante es el O.

De todos los habitantes del mundo el 46% tiene sangre tipo O, el 40% tiene tipo A, el 10% tiene tipo B y sólo un 4% corresponde al tipo sanguíneo AB.

### Los vasos sanguíneos

La sangre circula por dos vías principales o circuitos. Uno es el circuito pulmonar que lleva la sangre a los pulmones y el otro es el circuito sistémico que lleva sangre a todo el resto del cuerpo.

Figura Nº 6: Anatomía y ubicación del corazón





## Mecánica de la circulación

**La circulación pulmonar** empieza cuando la cámara inferior derecha del corazón, es decir el ventrículo derecho, se contrae e impulsa la sangre dentro de la arteria pulmonar. Gracias a la función continua de bombeo que desarrolla el corazón, la sangre circula por dicha arteria hasta llegar a los pulmones, donde el bióxido de carbono desprendido de los tejidos del cuerpo y transportado por la sangre se cambia por el oxígeno que llega a los pulmones en el aire inhalado. Como el corazón no deja de bombear, la sangre así enriquecida con oxígeno circula hasta la cámara superior izquierda del corazón, es decir hasta la aurícula izquierda, donde ya se encuentra lista para circular y llegar al cerebro, a los demás órganos vitales y a todas las células del cuerpo.

**La circulación sistemática** se inicia cuando las contracciones del músculo cardiaco fuerzan a la sangre que se encuentra en la cámara superior izquierda a pasar a la cámara inferior izquierda, es decir al ventrículo izquierdo.

La contracción del ventrículo izquierdo lleva a la sangre a la *aorta*, que es un vaso principal que se conecta con otros vasos menores llamados *arterias*. Las arterias, por su parte, conectan con otros vasos sanguíneos aun menores que reciben el nombre de *arteriolas*, por último, estos vasos también entroncan con otros denominados *capilares*, que constituyen los vasos sanguíneos más pequeños del organismo. Es a través de las paredes de los vasos capilares donde se efectúa el intercambio del oxígeno y de otros nutrientes que las células necesitan, por el bióxido de carbono y demás materiales de desecho, que no la requieren. De los capilares, la sangre inicia su viaje de regreso hacia el corazón. Los capilares se unen con vasos ligeramente mayores, llamados *vénuclas*, que a su vez se conectan unas con otras para formar las *venas*, y éstas finalmente llegan a la cámara superior derecha del corazón, es decir a la aurícula derecha. Cada latido del corazón impulsa la sangre de la aurícula derecha al ventrículo derecho, de este modo se inicia nuevamente el viaje de la sangre a través de los circuitos. Ver figura N° 7: *circulación menor* – Figura N° 8 *Circulación Mayor*

Figura N° 7 Circulación Menor.

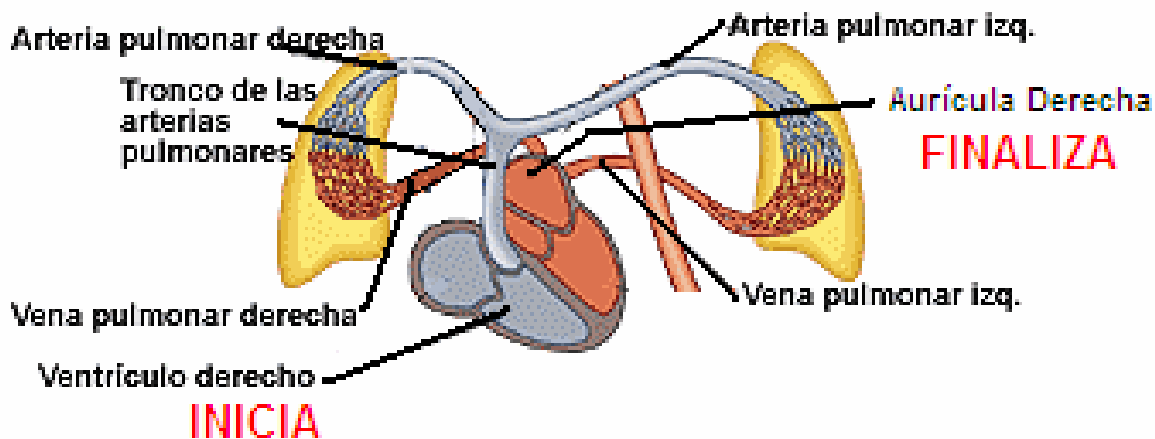
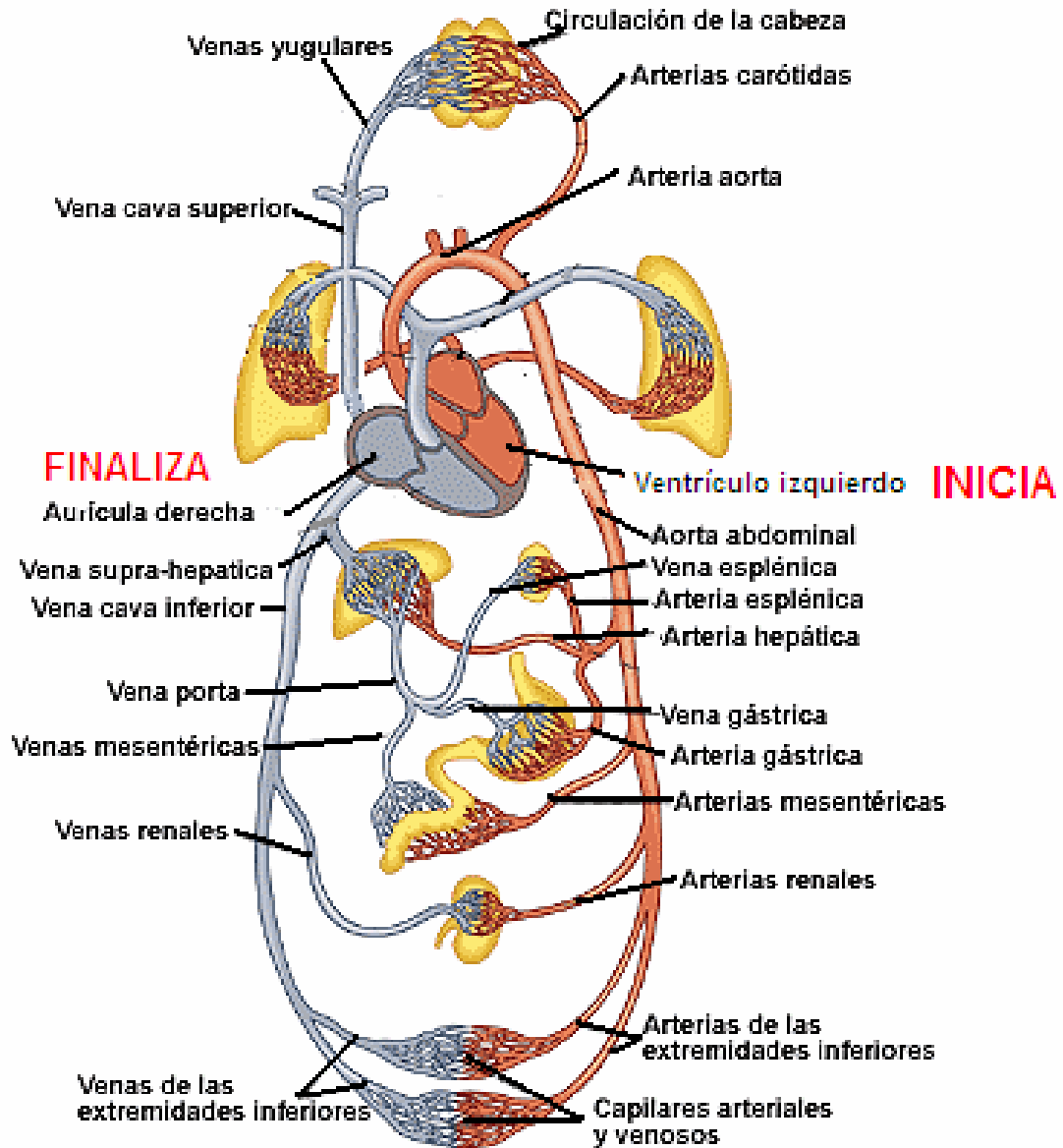


Figura N° 8: Circulación Mayor



## El Sistema Linfático

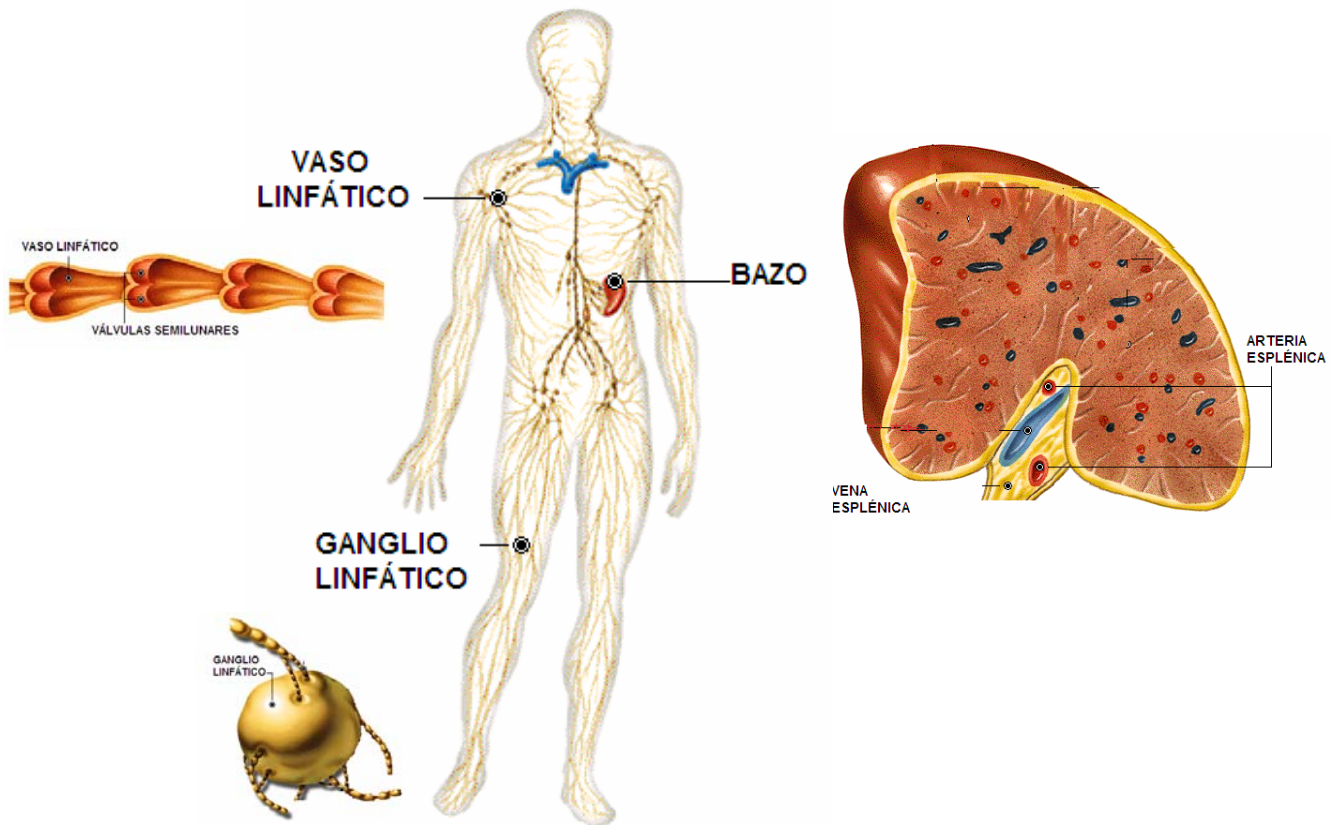
Excepto en el sistema nervioso central y en el óseo, todo el organismo presenta una red, o plexo, de pequeños vasos que se llaman capilares linfáticos. El sistema linfático no forma parte del aparato circulatorio, puesto que no ayuda en la circulación de la sangre que se bombea para que llegue a todas las partes del cuerpo; en cambio, actúa como auxiliar del sistema venoso, su misión es recoger el exceso de líquido extracelular que se encuentra en el territorio o tejido intersticial, devolviéndolo al sistema vascular. Así pues el sistema de vasos linfáticos actúa como drenaje de seguridad para el líquido y las proteínas que no retornan al lecho capilar tras haber salido de él. Recuerde que el intercambio de materiales de desecho por oxígeno y otros nutrimentos se lleva a cabo a través de las paredes de los capilares.

El sistema linfático está compuesto por una sustancia llamada linfa que cumple un papel importante en la defensa del organismo y responsables de producir linfocitos cuyas células forman parte del sistema inmunológico que se encargan de producir anticuerpo y así evitar enfermedades.

La linfa tiene un aspecto lechoso y realiza su recorrido a través de unos conductos llamados vasos linfáticos, transportando proteínas, grasas y otras sustancias. En condiciones normales el volumen normal de este líquido es de 3 ó 4 litros diarios aprox., circula a través de vasos cada vez mayores y por último se vacía en las venas.

El sistema linfático está formado por capilares linfáticos, vasos linfáticos mayores y troncos linfáticos, en su recorrido se intercalan los ganglios, los canales linfáticos siguen la misma ruta que los vasos sanguíneos. Durante su recorrido el sistema venoso, los vasos linfáticos atraviesan unos acúmulos de tejido linfático que se llaman ganglios linfáticos son de tamaño variable y se encuentran repartidos en todo el organismo, particularmente en las axilas, las ingles y el cuello. Estos ganglios hacen las veces de filtros y atrapan las partículas extrañas, como por ejemplo las bacterias, que se encuentran en el líquido linfático y que penetran a través de las heridas. En los ganglios se destruyen sustancias nocivas semejantes a éstas, y esta es la razón por la que se inflaman los ganglios linfáticos que se encuentran cerca de una zona de infección. Ver figura N° 9: El sistema linfático

Figura N° 9: El sistema linfático



## El Sistema Digestivo

**Anatomía del Abdomen:** es la cavidad más desprotegida ya que no cuenta con protección ósea, pero se encuentran los principales órganos del sistema digestivo, tenemos: el estómago, hígado, vesícula biliar, intestinos delgado y grueso, páncreas, el bazo, así como vasos sanguíneos y nervios conectados con todos estos órganos. Los órganos del sistema digestivo descomponen el alimento en sustancias más sencillas para que puedan ser absorbidas por la corriente sanguínea. Estos órganos también eliminan la materia no digerible y los productos de desechos que son excretados del cuerpo a través del recto y el ano. La digestión comienza en la boca, donde los alimentos son divididos en partículas más pequeñas por medio de la masticación (digestión mecánica); la saliva contiene agua y secreciones lubricantes que humedecen los alimentos y ayudan a la deglución y una enzima llamada amilasa, que ayuda a la digestión del almidón (digestión química). Los músculos de la garganta permiten tragar los alimentos, que descienden por un tubo muscular llamado esófago y entran posteriormente al estómago.

**La boca:** es la porción inicial, que se convierte en una cavidad real cuando desciende el maxilar inferior se descubre en su interior, bordeado por los labios, una serie de órganos: encías, dientes, lengua, bóveda palatina o paladar, úvula, repliegues llamados pilares y amígdalas. Ver figura N° 10: La Boca.

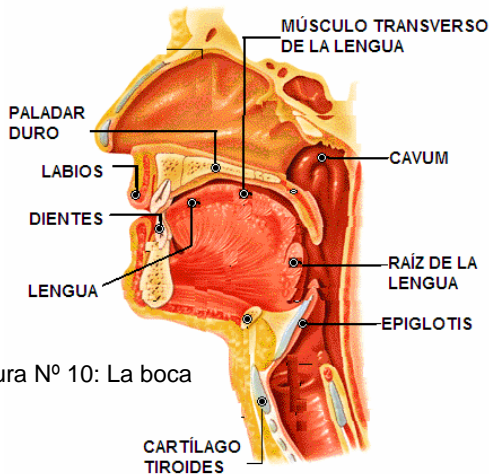
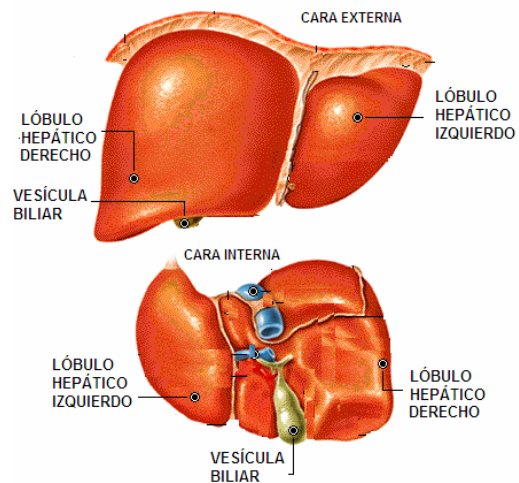


Figura N° 10: La boca

**Órganos Abdominales:** Se clasifican en sólidos y huecos; los primeros son masas sólidas de tejido en las cuales tienen lugar los cambios químicos; por otra parte, los órganos huecos constituyen tubos que conducen materias de un lugar a otro. Los principales órganos sólidos son: hígado, bazo, páncreas y riñones (no se encuentran en la cavidad abdominal).

• **El hígado:** es el mayor órgano sólido alojado en el abdomen y ocupa la mayor parte del área que existe debajo del diafragma, especialmente en el cuadrante superior derecho, y contiene un 10% de la sangre total del cuerpo. Las funciones de este órgano incluyen la secreción de bilis y el almacenamiento de proteínas, azúcar, grasas, minerales y vitaminas. El hígado no es únicamente un órgano de almacenamiento, sino que también transforma materias tóxicas (que se producen por la digestión y que se incorporan en la corriente sanguínea), en sustancias inofensivas. Se lesiona muy fácilmente al recibir un impacto con un objeto contundente o punzocortante, siendo las consecuencias fatales y a muy corto plazo. Ver figura N° 11: El hígado.

Figura N° 11: El hígado.



• **El estómago:** es un órgano hueco en forma de "J" que se localiza en el cuadrante superior izquierdo de la cavidad abdominal. Los alimentos pasan del esófago al estómago, donde se mezclan con productos químicos digestivos y con mucosidad para formar una masa semisólida. La parálisis de los músculos de la pared estomacal puede ser la reacción ya sea a una lesión o a un envenenamiento. Ver figura N° 12: El estómago.

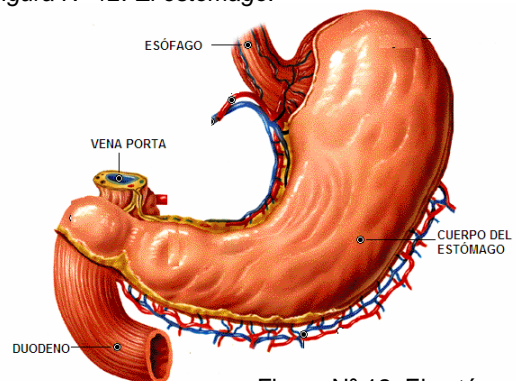


Figura N° 12: El estómago

- **El esófago:** es un conducto muscular que forma parte del tubo digestivo, situado entre el extremo inferior de la laringofaringe y el superior del estómago, tiene una longitud que oscila entre los 23 y los 25 cm, y su función principal es el transporte del alimento hacia el estómago. Está formado por varias capas que desde el exterior hacia el interior son: adventicia, muscular (con fibras longitudinales y circulares), submucosa (con tejido conectivo, vasos sanguíneos y glándulas mucosas) y mucosa, que también contiene este tipo de glándulas. El alimento progresa por el esófago hacia el estómago mediante movimientos musculares involuntarios denominados movimientos peristálticos. El peristaltismo supone una serie de contracciones y relajaciones del esófago que en forma de ondas se desplazan hacia abajo y propulsan el bolo alimenticio hacia el estómago, proceso que se ve facilitado por el moco secretado por las glándulas mucosas. Ver figura N° 13: *El esófago*

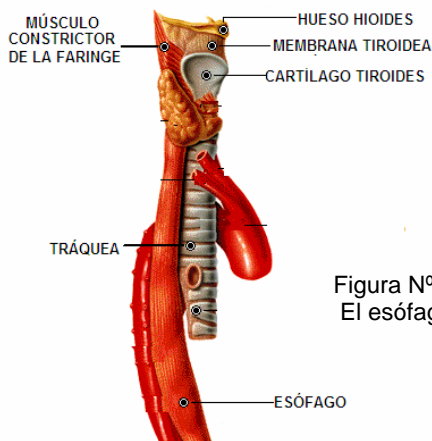


Figura N° 13:  
El esófago

- **El bazo:** se ubica en el cuadrante superior izquierdo del abdomen, justamente por debajo del diafragma.

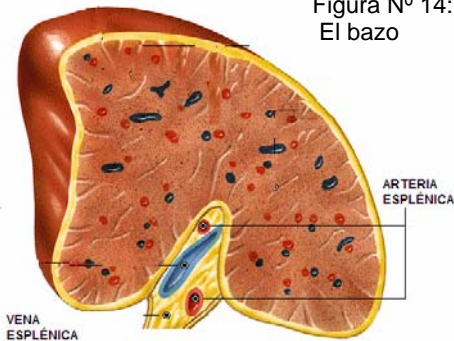


Figura N° 14:  
El bazo

Es un órgano vascularizado, pero es aún más frágil; por esta razón está muy expuesto a padecer lesiones. Una lesión que provoca la fractura de las tres o cuatro costillas inferiores del lado izquierdo, con frecuencia también es causa de ruptura del bazo y la grave hemorragia que se produce, por lo general hace necesaria la extirpación quirúrgica del bazo. Sin embargo, el bazo no es un órgano vital y una persona puede llevar una vida normal sin él. La principal función del bazo es la producción y la destrucción de las células sanguíneas, función que no obstante pueden asumir la médula de los huesos y el hígado. Ver figura N° 14: *El bazo*

- **El páncreas:** que es un órgano de color paja, relativamente plano, es una glándula alargada que mide entre 12 a 15 cm que se divide en cabeza, cuerpo y cola del páncreas, localizándose en los dos cuadrantes superiores, siendo la ubicación de la cabeza en el cuadrante superior derecho y la cola en el cuadrante superior izquierdo, debajo y detrás del estómago y tiene dos funciones: secreta insulina, que regula la cantidad de azúcar en la sangre, y jugos que facilitan la digestión. En general, el páncreas no padece lesiones por causa de accidente, pero cuando esto llega a suceder se ocasiona una seria hemorragia y un tipo particularmente grave de peritonitis. Ver figura N° 15: *El páncreas*

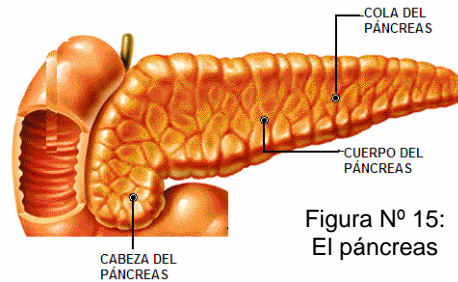


Figura N° 15:  
El páncreas

Los órganos huecos son el estómago; el intestino delgado, que incluye duodeno, yeyuno e íleon; el intestino grueso; la vesícula biliar; el apéndice, la vejiga urinaria y el recto.

- **El intestino delgado:** se divide en tres partes, de las cuales la primera es el duodeno, cuya longitud es aproximadamente de 30 centímetros, luego vendría el yeyuno y finalmente el íleon. La mayoría de las úlceras estomacales en realidad son úlceras del duodeno. Cualquier otro tipo de lesiones en el duodeno es excepcional debido a que se encuentra muy bien protegido por la ubicación que ocupa. El resto del intestino delgado tiene una longitud aproximada de 6 a 6.5 metros en la persona adulta. La mitad de esa longitud correspondiente al yeyuno y la otra mitad al íleon.

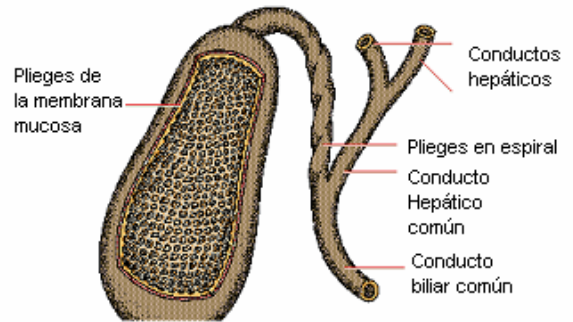
Las partículas alimenticias parcialmente digeridas se mezclan con los jugos gástricos a medida que pasan a través del tubo digestivo mediante contracciones musculares ondulatorias que reciben el nombre de peristálsis. Esta parte del cuerpo puede decirse que está relativamente desprotegida y por consiguiente, si en ésta se abriera una herida, no sería difícil que a través de ella escaparan porciones del intestino delgado. Ver figura N° 17:El sistema digestivo

- **El intestino grueso:** (colon), es una continuación del intestino delgado, aunque su diámetro es mucho más grande. Con una longitud aproximadamente de 1.50 metros, el intestino grueso forma un arco en la parte superior de la cavidad abdominal. Ver figura N° 17:El sistema digestivo

- **El recto:** corresponde al gran órgano hueco que se localiza en la parte final del colon. La función que desempeña este órgano es la de almacenar materias de desecho, semisólidas, que reciben el nombre de *heces* fecales. En realidad el recto se encuentra en la cavidad pélvica, situado en un hueco formado por el sacro. Aunque el recto está expuesto a padecer algunos trastornos que provocan dolor, las lesiones en él son raras. Ver figura N° 17:El sistema digestivo

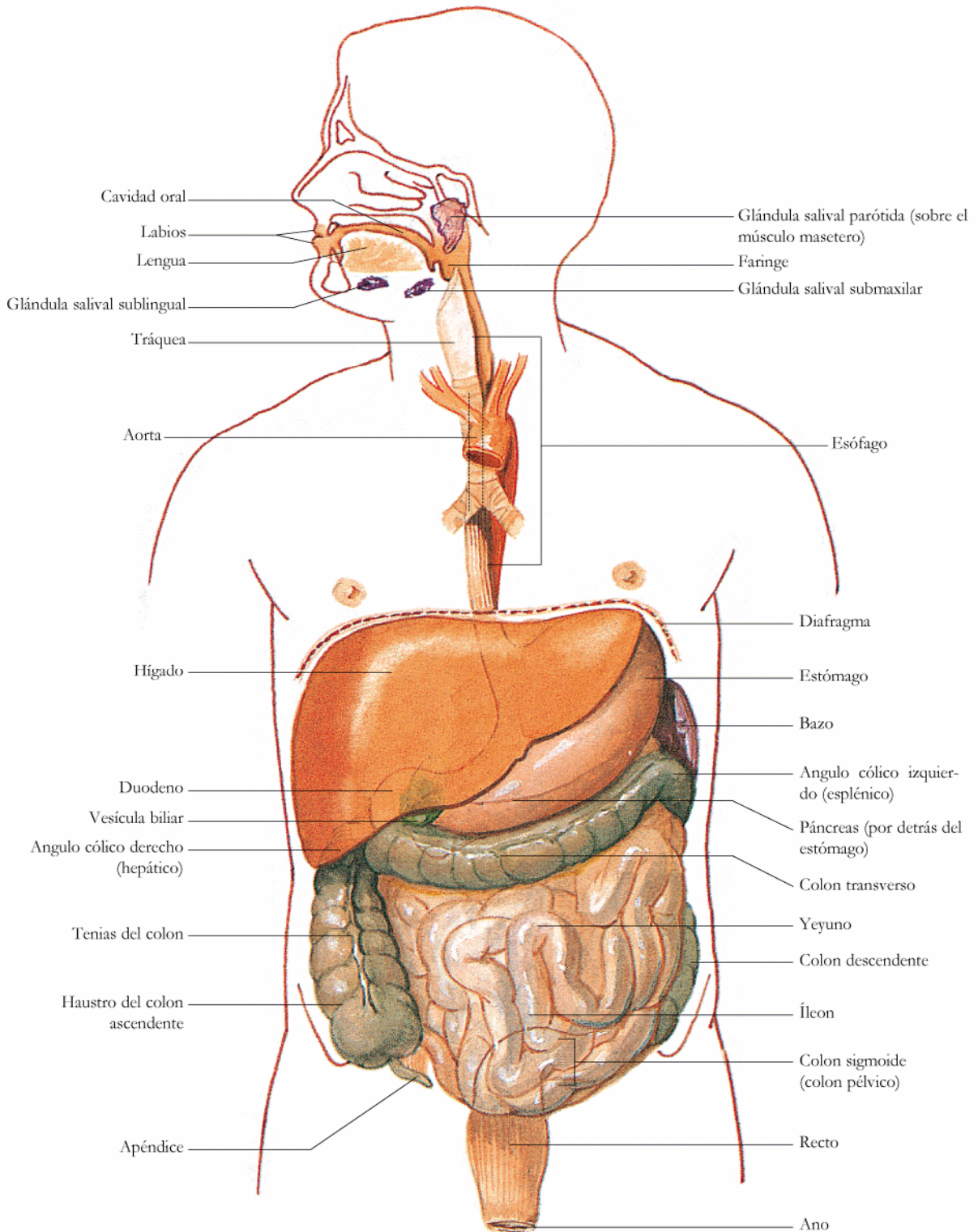
- **La vesícula biliar,** es un órgano pequeño, en forma de pera, que se localiza sobre la superficie inferior del hígado y almacena la bilis que se utiliza en el proceso digestivo. Ver figura N° 16: Vesícula biliar

Figura N° 16: La vesícula biliar



- **El apéndice,** es un tubo cerrado que mide de 7.5 a 10 centímetros y se encuentran unido al *ciego*, en el lado inferior derecho del abdomen. A excepción posiblemente de los primeros años de vida, el apéndice carece de funciones útiles, y simplemente se encuentra ahí. Sin embargo, es un órgano expuesto a infecciones, en cuyo caso (apendicitis), es necesaria su extirpación quirúrgica. La apendicitis se manifiesta por dolor abdominal y extrema sensibilidad en el cuadrante inferior derecho del abdomen. Ver figura N° 17:El sistema digestivo

Figura Nº 17: El sistema digestivo

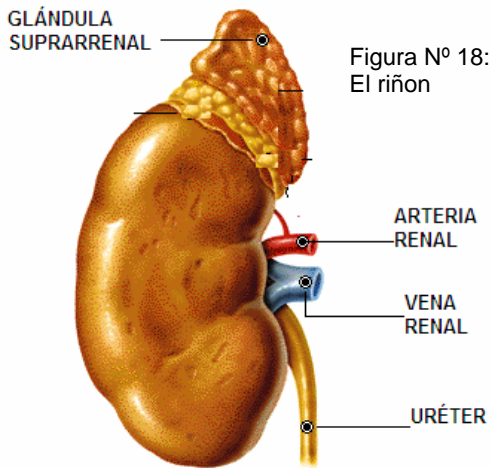


ÓRGANOS DEL APARATO DIGESTIVO Y ALGUNAS ESTRUCTURAS ASOCIADAS

## El Sistema Urinario

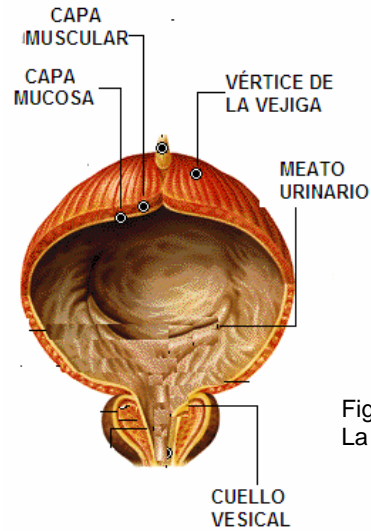
El aparato urinario participa en la remoción de desechos químicos de la sangre y ayuda a balancear el nivel de agua y electrolitos (sales), del torrente sanguíneo y se compone de los riñones, los uréteres, la vejiga urinaria y la uretra.

**Los riñones:** son órganos de vital importancia, situados en la zona lumbar no perteneciendo ni a la cavidad abdominal ni pélvica. Los riñones son unos órganos asombrosos con la propiedad de separar sustancias de desecho y agua al filtrar aproximadamente 1,500 litros diarios de sangre. Las sustancias de desecho filtradas forman la orina. Debido al gran volumen de sangre que pasa continuamente por los riñones, estos sangran profusamente cuando sufren una lesión, y un riñón lesionado en ocasiones también deja escapar orina que se derrama en la cavidad abdominal. Ver figura N° 18: El riñón.



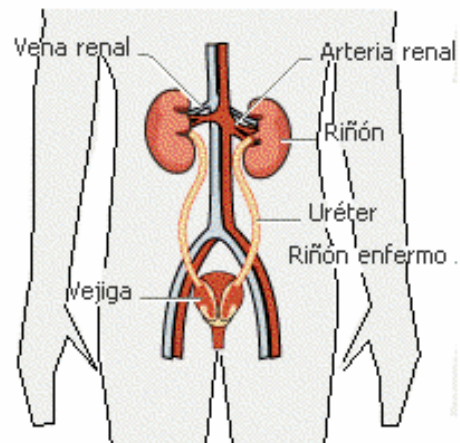
**Los uréteres:** son unos tubos de pequeño calibre. Los uréteres muy rara vez llegan a lesionarse debido a su pequeño tamaño y a que se encuentran bien protegidos; cuando un proyectil atraviesa el abdomen, los uréteres también pueden dejar escapar orina en la cavidad abdominal. Ver figura N° 20: Ubicación del riñón

**La vejiga urinaria:** localizada en la estructura ósea de la pelvis, se encuentra cubierta por el peritoneo. Si la lesión afecta a la vejiga, pero no al peritoneo, la sangre y la orina que se derrama se extienden únicamente en el área que rodea a la vejiga, y en la parte inferior de la cavidad pélvica. Si por el contrario, la lesión también afecta al peritoneo, la sangre y la orina también se derrama en la cavidad abdominal. Ver figura N° 19: La vejiga



**La uretra:** que es el tubo que lleva la orina hasta el exterior del cuerpo. En el hombre esto ocurre a través del pene y en la mujer a través de un orificio situado en la vagina. La uretra puede seccionarse debido a una fractura de pelvis.

Figura N° 20: Ubicación del riñón





## El Sistema Reproductor

El sistema reproductor consiste en un grupo de órganos que intervienen en el proceso de la reproducción humana.

**El sistema reproductor masculino** tiene como función primaria producir espermatozoides, y está conformado por las glándulas sexuales principales, los conductos conectantes, las glándulas sexuales accesorias y órganos genitales externos de la pelvis a diferencia del de la mujer, ya que esta situación externa mantiene la temperatura propia del espermatozoide ligeramente más baja que la temperatura corporal, algo necesario para su desarrollo normal. Ver figura N° 21: Órgano reproductor masculino.

Las glándulas sexuales principales son los *testículos*, los cuales contienen células y conductos especializados que producen *hormonas masculinas*, *células espermáticas (espermatozoides)* y *fluido seminal*. Por supuesto, son los espermatozoides los que por último se unen con los óvulos (células reproductoras femeninas) para iniciar la reproducción humana. Las hormonas que se generan en los testículos pasan directamente a la corriente sanguínea; por otra parte, los espermatozoides contenidos en el fluido seminal (semen), llegan a la *vesícula seminal*, que constituye una glándula sexual accesorias que sirve como saco de almacenamiento para los espermatozoides y el fluido seminal. Otras dos glándulas sexuales accesorias son la *próstata* y *las glándulas bulbouretrales*. Durante la estimulación sexual, las células espermáticas y el semen pasan de la vesícula seminal a la uretra mezclados con líquidos secretados por la próstata y la glándula bulbouretral. Esta combinación de células espermáticas y de fluidos es eyaculada finalmente a través del orificio en la punta del pene. Los testículos y *el pene* constituyen los órganos genitales externos. El escroto es una bolsa de piel que recubre los testículos. El pene tiene dos funciones: expulsa la orina que sale de la vejiga y deposita el espermatozoide en el conducto vaginal de la mujer durante el coito. El pene se caracteriza por tener un tejido especializado llamado tejido eréctil, el cual en condiciones normales presenta muchos espacios contraídos. No obstante, durante la estimulación sexual la sangre llena esos espacios y los dilata, por lo cual el pene aumenta su longitud, se torna rígido o erecto, y esta erección facilita su entrada en la vagina. La erección involuntaria del pene también podría deberse a una lesión en la médula espinal llamado priapismo.

**El sistema reproductor femenino** consta de cuatro divisiones: glándulas sexuales principales, conductos, glándulas sexuales accesorias y órganos genitales externos, además de producir células sexuales conocidas como óvulos, el cuerpo femenino

también nutre y protege al feto durante el periodo de 9 meses, además las mamas de la mujer sirven para dar sustento al recién nacido. Las mamas y el órgano reproductor femenino. Las principales glándulas de la mujer son los ovarios, produce las hormonas sexuales y las especializadas que son necesarias para la reproducción humana. Los conductos son las trompas de Falopio que constituye el trayecto que realiza el óvulo desde el ovario hasta el útero, durante la ovulación, el útero es un órgano hueco, en forma de pera de aprox., 8 cm. Y largo y 5 cm. De ancho cuyas paredes extremadamente musculosas tienen unos 2.5 cm. De espesor. Los genitales externos de la mujer constan de las partes que forman la vulva, así como del orificio vaginal. Ver Figura N° 22: órgano Reproductor Femenino.

Figura N° 21: Órgano Reproductor Masculino

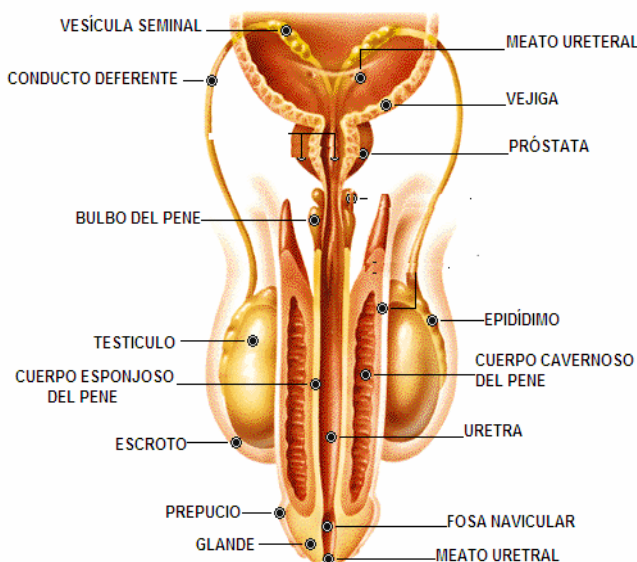
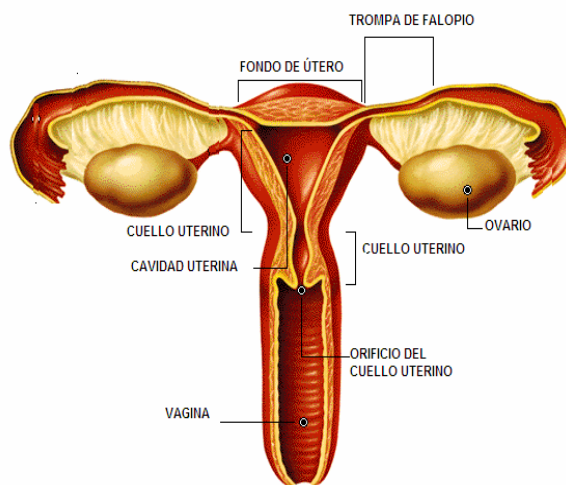


Figura N° 22: Órgano Reproductor Femenino



## El Sistema Endocrino

El sistema endocrino está formado por las glándulas endocrinas que cumplen una función reguladora del organismo. Las glándulas endocrinas secretan unas sustancias en la sangre llamadas hormonas. Las hormonas influyen y regulan diversas actividades como el crecimiento, metabolismo, desarrollo mental y el comportamiento emocional. Una de las glándulas endocrinas es la hipófisis que se localiza en la base del cerebro, la glándula tiroides localizada en el cuello segrega la hormona tiroxina la que aumenta el metabolismo corporal, al ritmo que los alimentos son descompuestos y transformados en calor y energía y una dosis baja de tiroxina produce letargo y fatiga mientras que una excesiva cantidad produce hiperactividad, nerviosismo y pérdida de peso. Localizadas en el cuello detrás de la glándula tiroides están cuatro glándulas llamadas paratiroides segregando una hormona que regula la cantidad de calcio y fósforo y la parathormona influye en la contracción muscular y los estímulos nerviosos. Las glándulas suprarrenales están localizadas encima de los riñones, esta compuesta de una parte interna llamada médula y la parte externa conocida como corteza, la médula segrega la hormona adrenalina que prepara el cuerpo a enfrentarse a situaciones de emergencias repentinas, acelera el ritmo cardíaco y la tensión arterial.

La corteza segrega una hormona que controla el nivel de sales y agua en la sangre, también segrega pequeñas cantidades de hormonas sexuales masculinas o andrógenas; de estas dos glándulas la corteza es la única que está bajo el control de la hipófisis. Detrás del páncreas se encuentran pequeños islotes denominados Islotes de Langerhans que segregan insulina, hormona que favorece la glucosa en las células. Las gónadas u órganos sexuales, en las mujeres los ovarios segregan los estrógenos y en los varones los testículos segregan andrógenos.

A través del torrente sanguíneo las hormonas llegan a todas las partes del cuerpo interviniendo en muchas funciones tales como: esfuerzo, habilidad mental, crecimiento, reproducción, crecimiento del pelo, voz y comportamiento. La manera de como el ser humano piensa, actúa y siente depende en gran parte de las hormonas. Ver figura N° 23: Sistema endocrino

La buena salud depende de un correcto balance de las hormonas. El desbalance endocrino produce profundos cambios en el crecimiento, cambios mentales, emocionales, físicos y de conducta sexual.

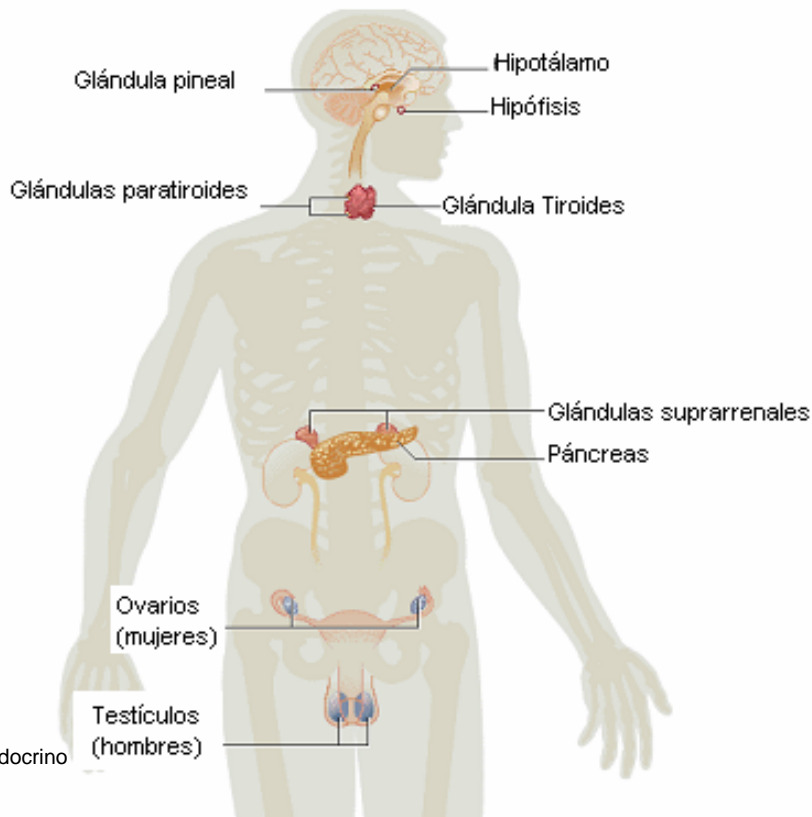


Figura N° 23: Sistema Endocrino

## El Sistema Nervioso

El sistema nervioso comprende el cerebro, la médula espinal y las ramificaciones de ésta, que son los nervios.

El sistema nervioso supervisa la actividad de otros sistemas corporales, está se divide anatómicamente en en dos partes: el Sistema Nervioso Central (SNC) y el Sistema Nervioso Periférico (SNP).

El Sistema nervioso central se compone del encéfalo y médula espinal, la red de nervios que conectan estos dos órganos con el resto del cuerpo es el Sistema nervioso periférico, estos componentes controlan los movimientos voluntarios e involuntarios del cuerpo. El centro del sistema nervioso es el encéfalo, que se compone del cerebro, cerebelo y tronco encefálico. El bulbo raquídeo forma parte del tronco cerebral, controla funciones básicas como el ritmo de la respiración, el latido cardiaco y la actividad de los intestinos. El mesencéfalo otra parte del tronco cerebral controla movimientos y contiene centro nerviosos implicados en la audición y la visión. El cerebelo controla el equilibrio y la locomoción. El cerebro regula las funciones mentales mas elevadas como la comprensión, la memoria, el habla, el aprendizaje, el razonamiento y las emociones.

La médula espinal encerrada por las vértebras se extiende desde la base del cráneo hasta la segunda vértebra lumbar, la médula espinal es un conjunto de fibras y células nerviosas que llevan impulsos sensoriales, procedentes de las distintas regiones corporales hasta el cerebro donde son registrados y evaluados.

Los nervios periféricos se ramifican desde la médula espinal y se insertan en los órganos y los tejidos del organismo. Estos nervios llevan impulsos aferentes o entrantes desde los órganos sensoriales situados en la piel y otras partes del cuerpo hasta la médula espinal. Llevan también impulsos eferentes o salientes hasta las terminales nerviosas de los músculos. El sistema nerviosos periférico incluye el sistema nervioso autónomo que regula y controla las funciones involuntarias de órganos internos como el corazón, pulmones, vasos sanguíneos y los intestinos. *Ver figura N° 26: Sistema Nerviosos Periférico*

### El Sistema Nerviosos Central (SNC)

El sistema nervioso central, que con mucha frecuencia se designa simplemente con las iniciales SNC, consta del encéfalo y de la médula espinal.

**1. El encéfalo.** Este es el órgano más importante para la vida y constituye el centro de la consciencia. El encéfalo hace posible que el ser humano tenga consciencia de sí mismo y de lo que lo rodea.

El encéfalo, un órgano mucho más complicado que cualquiera de las más perfeccionadas computadoras hechas por el hombre, es el centro nervioso del individuo y por ello, de él depende todo lo que éste es o hace. El encéfalo es un órgano muy blando y húmedo que recibe un abundante aporte sanguíneo: es un órgano que se encuentra tan estrechamente encerrado dentro del cráneo que no dispone del espacio que sería necesario para la inflamación que invariablemente resulta de una lesión. El encéfalo se compone de tres partes principales. El cerebro, el cerebelo y el tronco encefálico.

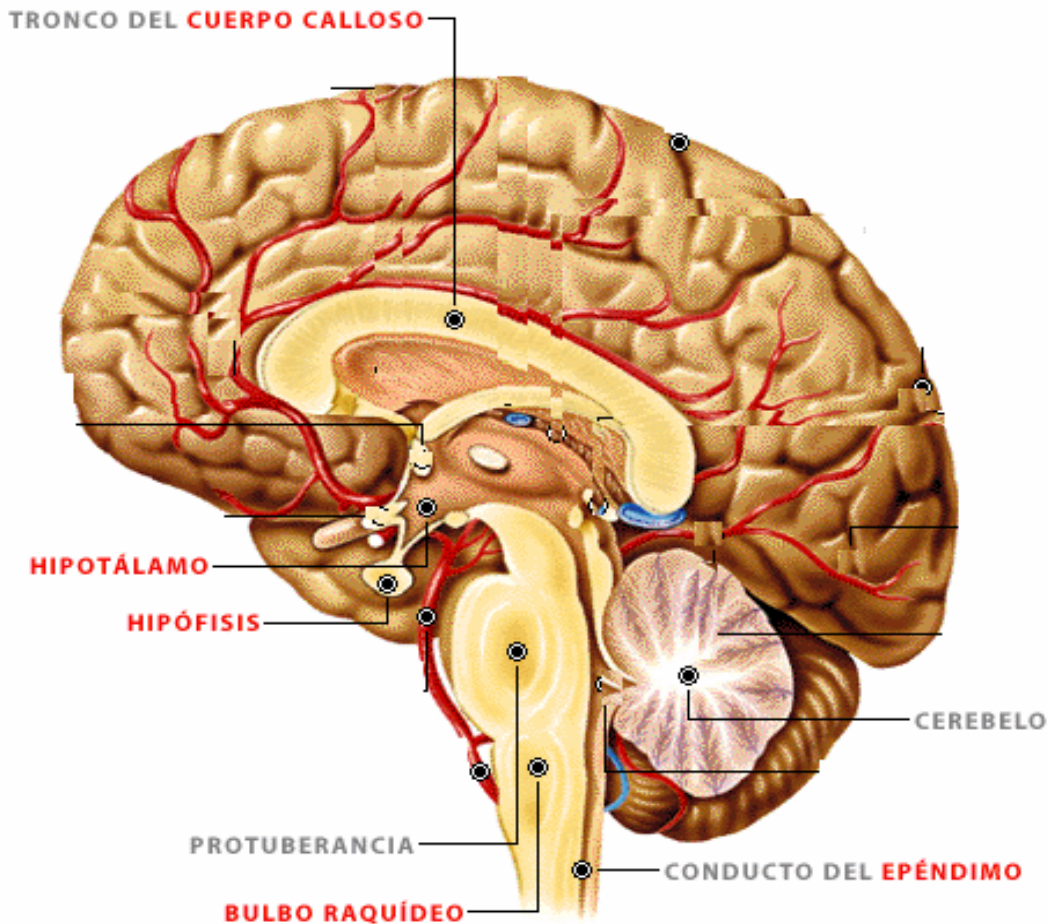
**1.1 El cerebro** constituye la mayor parte del encéfalo y consiste en dos hemisferios separados por un surco profundo, cada uno de los cuales ocupa un lado del cráneo. El cerebro controla todas las actividades conscientes del ser humano y le da la posibilidad de pensar, es decir, de percibir los objetos, comprender el significado de las cosas, resolver problemas y recordar lo que ha aprendido. Existe un dato importante que siempre debe tenerse en cuenta a propósito de los hemisferios del cerebro: los centros que controlan el movimiento de los brazos y de las piernas se localizan en el lado opuesto al que controlan. Esto quiere decir que las células cerebrales que controlan el movimiento del brazo y de la pierna derecha se localizan en el hemisferio izquierdo e inversamente, las células cerebrales que controlan el movimiento del brazo y de la pierna izquierda, se localizan en el hemisferio derecho. De esta manera, cuando encuentre que una persona ha perdido las funciones del lado derecho cabe suponer o dar por hecho que esa persona ha sufrido una lesión en el hemisferio izquierdo de su cerebro. La lesión puede deberse a causas internas, como por ejemplo un accidente cerebrovascular (apoplejía), o a causas externas, como por ejemplo el golpe recibido contra un objeto contundente. Asimismo, las lesiones sufridas en los diferentes centros que existen en el cerebro causan diferentes tipos de incapacidad, que varían de acuerdo con el centro afectado. La lesión recibida en uno de esos centros puede provocar una incapacidad para integrar las sensaciones, en tanto que la recibida de otro, puede a su vez ocasionar la incapacidad de comprender lo que se dice; de la misma manera, una persona llega a perder la capacidad de entender lo que lee como consecuencia de una lesión cerebral. La lesión recibida en la parte posterior del cerebro puede causar ceguera a pesar de que los ojos y los nervios ópticos no se hayan visto afectados.

**1.2 El cerebelo** constituye la segunda parte de mayor tamaño del encéfalo humano, se localiza en la parte posterior del cráneo y está casi cubierta por el cerebro.

Lo mismo que este último, el cerebelo está dividido en dos hemisferios y de él dependen tanto la coordinación de las actividades musculares, como la capacidad que tiene el hombre para aprender técnicas y desarrollar hábitos. La persona que presenta una lesión en el cerebelo puede ser incapaz de coordinar sus movimientos, aun a pesar de no haber perdido su fuerza física, por lo que se tambalea al caminar como si estuviera borracha y asimismo, actúa con torpeza y falta de coordinación. Desafortunadamente debido a este tipo de características, personas que en realidad han sufrido lesiones en la cabeza reciben un trato inapropiado, como si se trataran de alcohólicos, y esto hace que la lesión que presentan pase inadvertida y no reciban el tratamiento que convendría.

**1.3 El tronco encefálico** es la parte más inferior del cerebro, sirve como camino para las señales que viejan entre le cerebro y la médula espinal, así como también las funciones vitales y básicas como la respiración, presión arterial, frecuencia cardiaca, actos reflejos, movimientos, vómitos. Esta a su vez se divide en tres partes: el Mesencéfalo o cerebro medio, Bulbo raquídeo y Protuberancia anular. El bulbo raquídeo una parte pequeña del encéfalo, sólo mide aproximadamente 2.5 cm de largo y se localiza en la parte inferior del propio encéfalo, donde se continúa con la médula espinal y queda rodeado por el cerebelo. Los nervios craneales van del bulbo raquídeo a los ojos, oídos, nariz, lengua y el aparato vestibular que regula el equilibrio. La importancia que tiene el bulbo raquídeo con respecto a los procesos vitales es razón suficiente para que las lesiones que recibe provoquen la muerte del individuo. Ver Figura N° 24: El encéfalo

Figura N° 24: El Cerebro

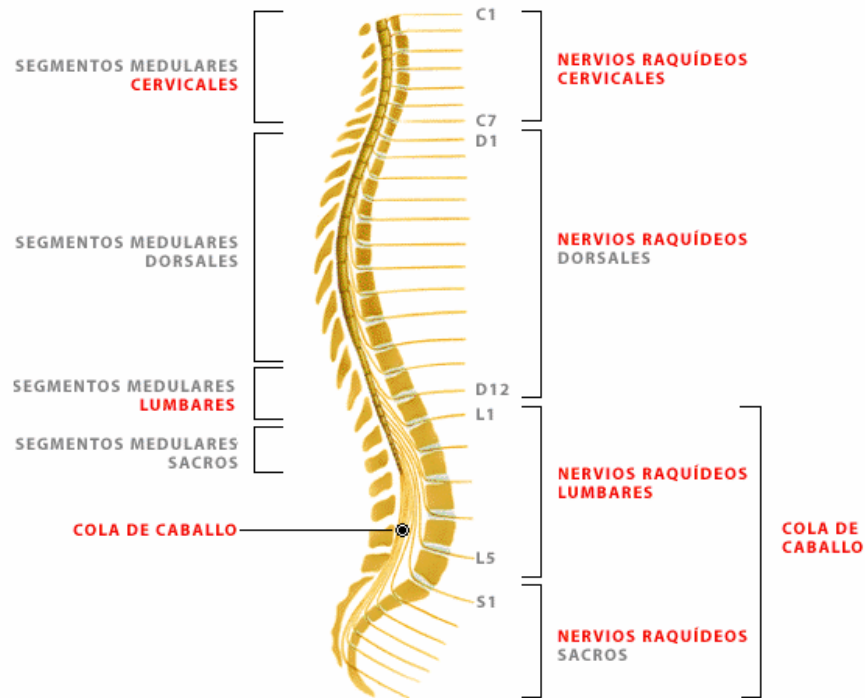


**2. La médula espinal.** De forma cilíndrica y de aproximadamente 42.5 centímetros de longitud, la médula espinal se extiende hacia abajo, a partir del bulbo raquídeo, a través de los segmentos óseos que forman la columna vertebral, presenta una cubierta exterior de células de sostén y vasos sanguíneos, así como un centro en forma de H formado por fibras nerviosas. La médula espinal pesa más o menos 28 g. En diferentes niveles, a partir de la médula espinal se bifurcan pares de nervios: 12 pares pasan a través de la base del cráneo y entran en el encéfalo, y otros 31 pares van de la médula a los músculos y a los órganos. Estos pares de nervios se bifurcan continuamente hasta que se hacen tan delgados, que es imposible distinguirlos a simple vista.

En ocasiones se ha comparado la médula espinal con un cable formado por numerosos alambres, que conecta con un centro computador mediante terminales remotas que existen en gran número. También en este caso, como en el del cerebro, la comparación resulta válida puesto que la médula espinal está formada por vías nerviosas que conectan los músculos y los órganos con el cerebro.

Al estudiar las técnicas pertinentes a la atención de una lesión en la médula espinal, recuerde: al igual que en el caso de las células encefálicas, las vías nerviosas que forman la médula espinal tampoco se regeneran y sólo en muy raras ocasiones llegan a reestablecerse en forma natural después de ser sometidas a una sección parcial.

**Las meninges** rodean el encéfalo y la médula espinal. La capa exterior (la duramadre), está constituida de un tejido fibroso resistente parecido al cuero, en tanto que la capa intermedia (la membrana aracnoides) y la capa interior (la piamadre), están constituidas de un tejido un poco transparente y muy vascularizado. Los espacios que existen entre la duramadre, el encéfalo o la médula espinal se encuentran llenos de un líquido transparente parecido al agua que recibe el nombre de líquido cefalorraquídeo. Este líquido desempeña al mismo tiempo la función de amortiguador de golpes o sacudidas que podrían sufrir el encéfalo o la médula espinal, y es fuente de nutrientes para algunas de las células encefálicas. El líquido cefalorraquídeo se produce, en parte, cuando líquidos contenidos en el flujo sanguíneo llegan a los *ventrículos* del cerebro a través de vasos capilares especiales. Cada uno de estos ventrículos contiene aproximadamente una onza de líquido cefalorraquídeo y además, está conectado por una pequeña abertura con el espacio líquido que rodea la superficie del encéfalo y de la médula espinal. La frecuencia con que se forma el líquido cefalorraquídeo es aproximadamente de un litro cada 24 horas, y puesto que circula dentro de un "recipiente" cerrado debe eliminarse de acuerdo con la misma frecuencia. En el espacio líquido se proyectan delgadas y minúsculas masas de tejido que absorben el líquido cefalorraquídeo y lo incorporan nuevamente a la circulación activa de la sangre. *Ver figura N° 25: Columna vertebral y médula espinal*



## **El Sistema Nervioso Periférico (SNP)**

El sistema nervioso periférico está constituido por nervios sensoriales y por nervios motores.

**Nervios sensoriales:** estos nervios están formados por grupos de fibras nerviosas que transmiten impulso desde la piel y los órganos hasta la médula espinal y el encéfalo. A continuación se explica la forma en que se transmiten las sensaciones. En la piel se localizan las terminaciones de nervios sensoriales que nos hacen conscientes de lo que nos rodea. Cuando el encéfalo recibe información acerca de lo que nos rodea, reacciona y provoca que el cuerpo, a su vez, reaccione también de cierta manera. Por ejemplo, cuando los nervios sensoriales de la piel detectan frío, transmiten esta información al encéfalo, el cual reacciona y hace que el cuerpo se estremezca, lo que constituye una forma de generar calor. De igual manera cuando los nervios sensoriales detectan calor, envían su mensaje al encéfalo, pero esta vez la reacción del encéfalo estimula el funcionamiento de las glándulas sudoríparas, ya que la transpiración corresponde a un proceso de enfriamiento. Las sensaciones visuales (visión), llegan al encéfalo a través de los nervios ópticos, en tanto que las sensaciones auditivas (sonidos), son transmitidas por las vías del nervio auditivo. Las sensaciones del gusto y del olfato pueden compararse con impulsos eléctricos transmitidos por las vías nerviosas que se extienden a partir de la lengua y de la nariz, respectivamente.

**Nervios motores:** Estos conjuntos de fibras nerviosas desempeñan una función que es justamente contraria a la de los nervios sensoriales: transmiten impulsos a partir del cerebro hasta los órganos y los músculos. Expresado en forma más sencilla, los nervios sensoriales transmiten información, en tanto que los nervios motores transmiten órdenes.

## **División funcional del Sistema Nervioso**

Hasta este momento, sólo se ha explicado la forma en que los elementos que componen el sistema nervioso se agrupan estructural o anatómicamente. Ahora se procede a examinar cómo funcionan dichos elementos cuando forman parte de los sistemas nerviosos somáticos, por una parte y autónomo por otra.

**El sistema nervioso somático** proporciona los medios de comunicación entre el encéfalo, la médula espinal y los nervios sensoriales y motores tanto de las extremidades como de las paredes del cuerpo. Puesto que estas partes se encuentran bajo el control consciente del individuo, a menudo, el sistema nervioso somático recibe también el nombre de sistema nervioso "voluntario".

**El sistema nervioso autónomo** constituye una subdivisión del sistema nervioso y sus elementos se distribuyen en paralelo a lo largo de la sección de la médula espinal correspondiente a las cavidades abdominal y torácica. Una parte de esos elementos se conectan con el encéfalo y la otra parte con la médula espinal. El sistema nervioso autónomo regula la actividad cardíaca, la digestión, la presión arterial, dilatación y contracción de los vasos sanguíneos, temperatura, excreción y otros procesos vitales ajenos al control consciente del individuo. Es por esta razón que también recibe el nombre de sistema nervioso "involuntario".

Antes de concluir este estudio del sistema nervioso es necesario precisar: ¿cómo funciona el sistema nervioso en diferentes situaciones?

## **Funcionamiento del Sistema Nervioso en diferentes situaciones**

El funcionamiento cardíaco, la respiración y la digestión son algunos ejemplos de esos procesos regulados automáticamente. De la misma manera está usted al corriente de que existen otras actividades que se controlan según la voluntad del individuo, como es el caso del movimiento de brazos y piernas, que constituye un buen ejemplo de acción consciente que incluye el proceso de tomar una decisión. Otro tipo de actividad del sistema nervioso, que contribuye a proteger el cuerpo contra posibles daños es el acto reflejo. Seguramente usted, en algún momento de su vida, tocó una superficie caliente. Recuerde cuál fue su reacción en aquella oportunidad: actuó instintivamente, ya que sin detenerse a pensar ni por un solo momento que debería retirar la mano de la superficie caliente simplemente lo hizo, ¡y con toda rapidez!. El proceso que usted vivió en aquel momento fue el siguiente: al tener contacto su dedo con la superficie caliente se creó un impulso que llegó a la médula espinal a través de la vía de un nervio sensorial. Al llegar a la médula espinal, dicho impulso puso en funcionamiento ciertas estructuras especiales llamadas neuronas internunciales, que conectan las vías nerviosas sensoriales con las vías nerviosas motoras, tanto en el encéfalo como en la médula espinal. Inmediatamente, y a partir de las neuronas internunciales, un nervio motor envió un impulso a ciertos músculos del brazo que se contrajeron en respuesta al estímulo térmico recibido e hicieron que su mano se retirara del peligro. Toda esta operación, conocida como *acto reflejo*, tardó en producirse menos de 0.1 segundo. Al mismo tiempo, la sensación original transmitida por la médula espinal llegó al cerebro, donde una vez recibida e interpretada quedó registrada como sensación dolorosa.

Los actos reflejos son medios con que cuenta el cuerpo para protegerse del peligro. Si a usted le fuera necesario pensar antes de realizar un movimiento evasivo con objeto, por ejemplo, de esquivar un objeto que se acerca a gran velocidad, es posible que se sintiera confundido e hiciera un movimiento equivocado o que no tuviera el tiempo suficiente para reaccionar con rapidez para evitar una lesión.

Como se indica, el sistema nervioso ofrece seguridad puesto que elimina la necesidad de tomar decisiones cuando no hay tiempo para ello. *Figura N° 27: Sistema Nervioso Autónomo*

Figura N° 27: Sistema Nervioso Autónomo

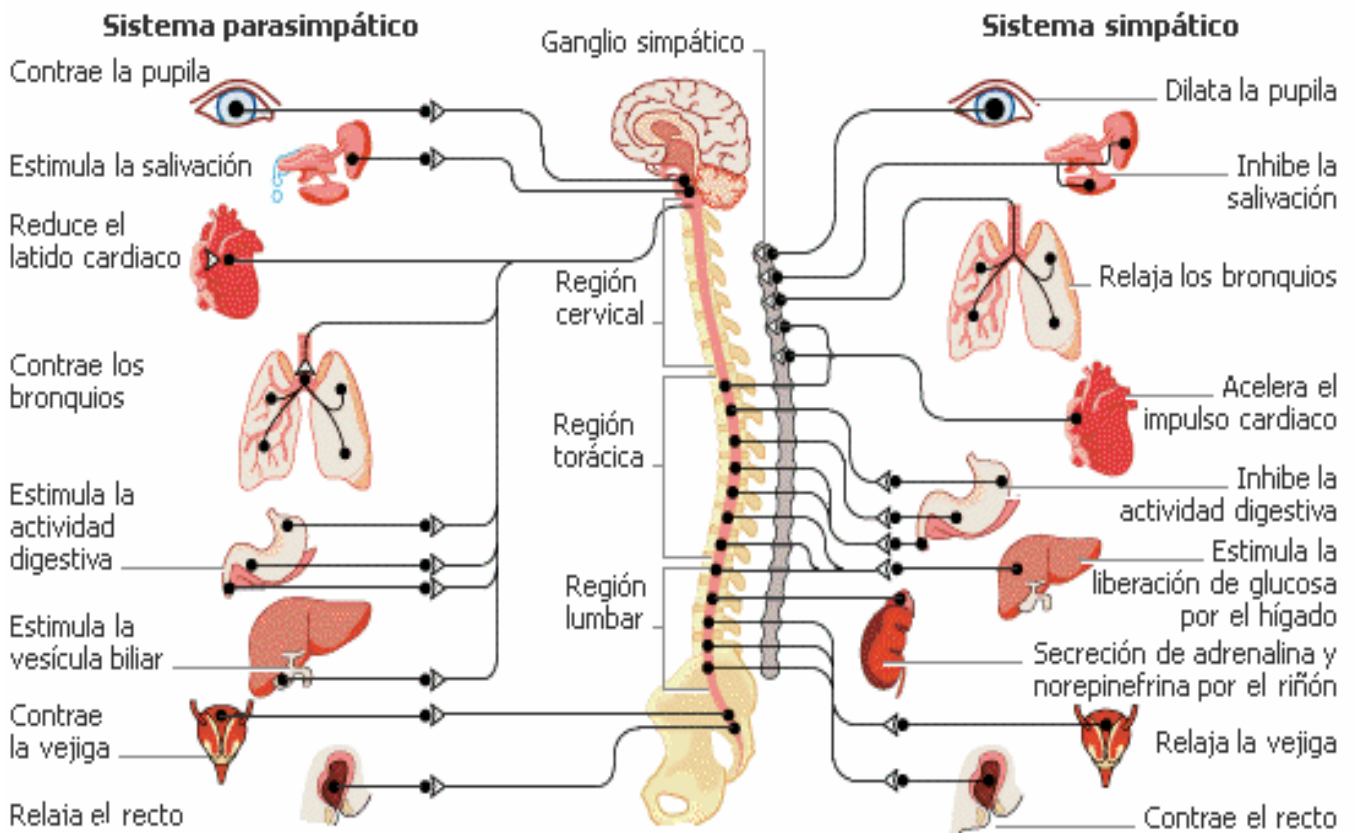
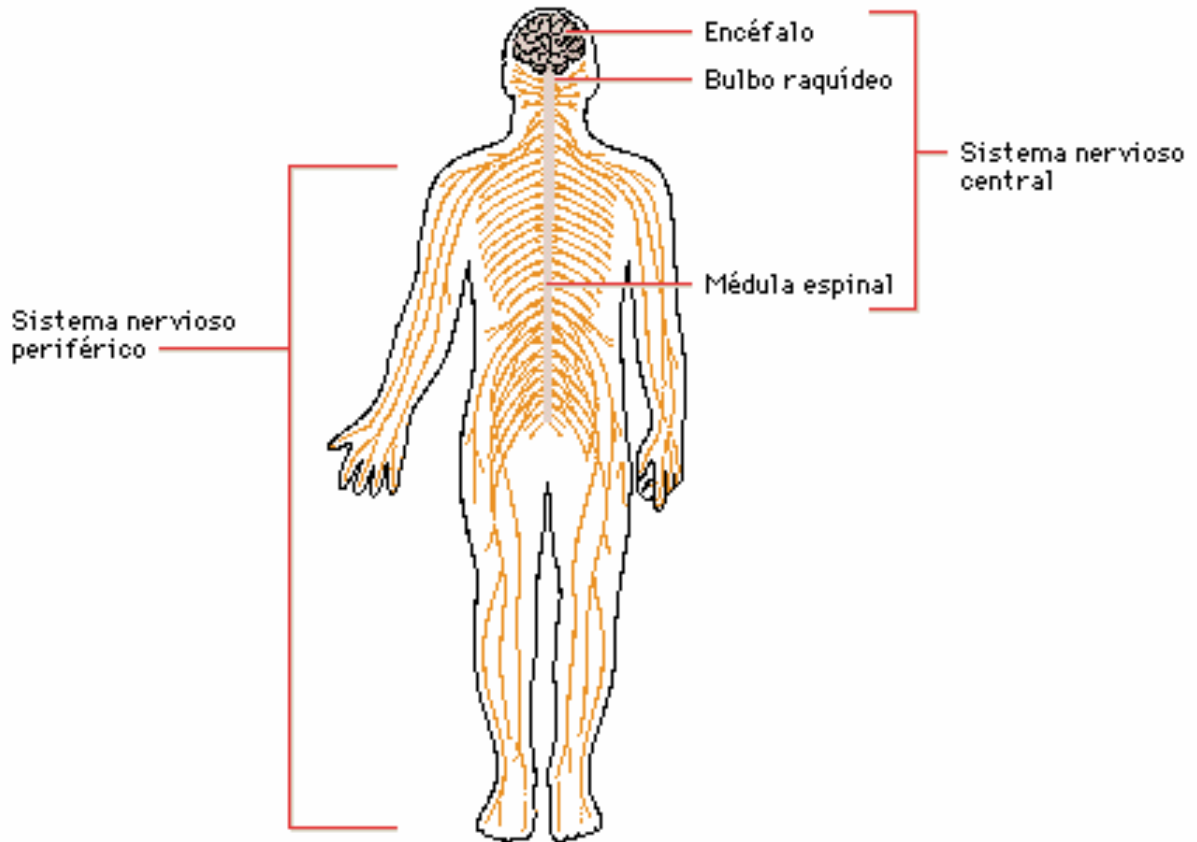


Figura Nº 26: Sistema Nervioso





## El Sistema Esquelético

Se compone de huesos, articulaciones, músculos, tendones, ligamentos y cartílagos.

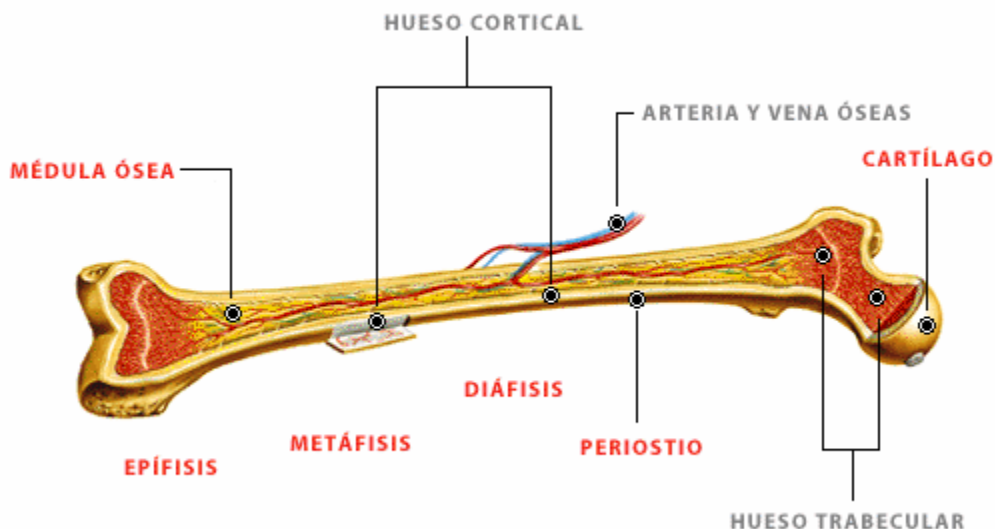
**Huesos.** Obviamente, los huesos constituyen una armazón para el cuerpo y le dan la forma que tiene, sin embargo, su función no es únicamente la de servir de sostén a los órganos que forman el cuerpo. Así, gracias a la forma en que se articulan éstos (es decir, la forma en que se unen unos con otros), permiten el movimiento de las diferentes partes del cuerpo, movimiento que es posible por la acción de los músculos que en ellos se insertan. Por otra parte, los huesos también sirven para proteger a los órganos que alberga el cuerpo. Ver figura N° 28: La Composición del hueso.

Como seguramente recordará, porque ya se mencionó en secciones anteriores, los huesos del cráneo forman una bóveda protectora para el cerebro, las vértebras encierran y protegen la médula espinal, la caja torácica defiende al corazón y a los pulmones y así sucesivamente. Los huesos no únicamente proporcionan protección para los tejidos blandos, sino también a la médula roja depositada dentro de ellos y que es esencial para la producción de glóbulos rojos.

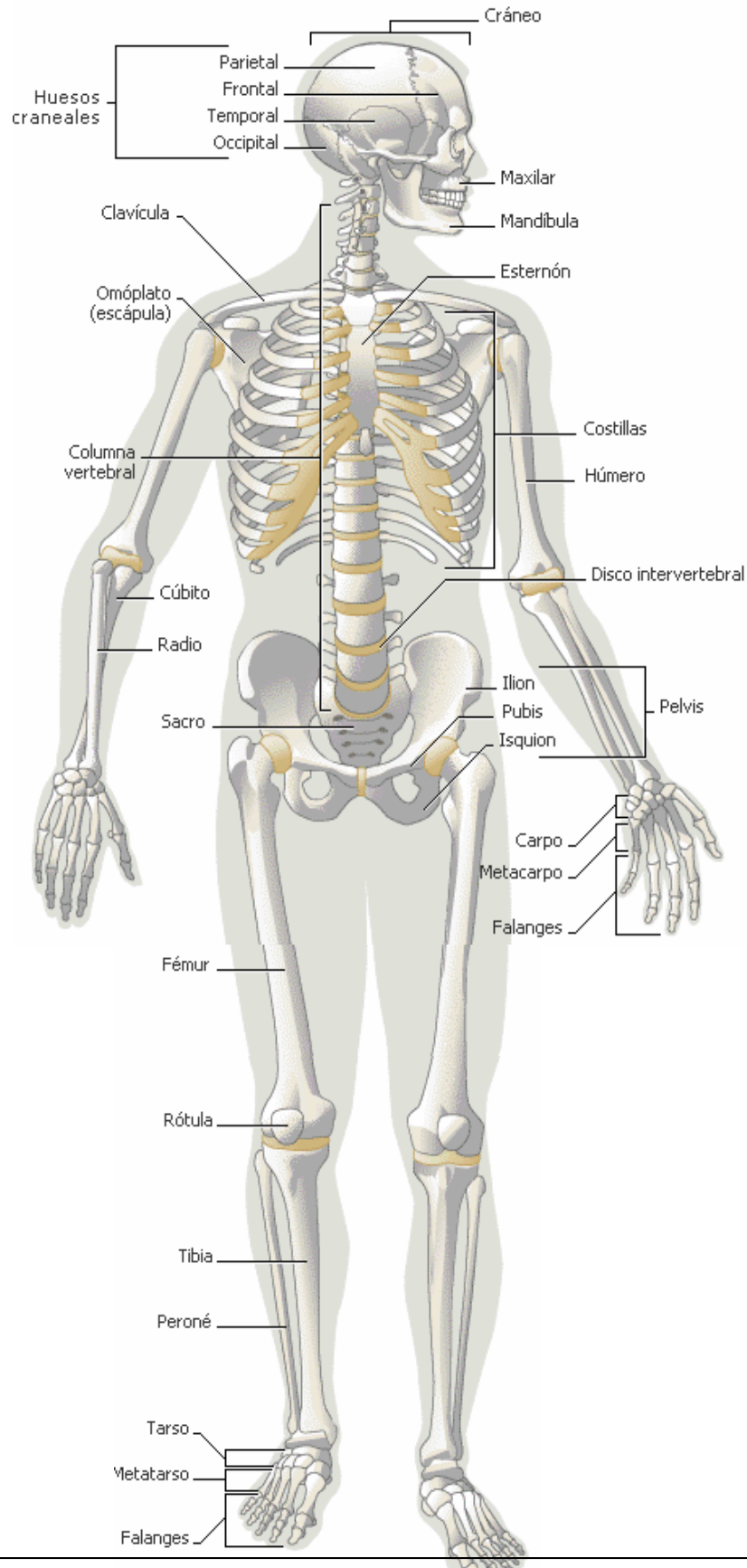
**Clasificación y composición:** Los huesos se clasifican de acuerdo con su aspecto: huesos largos, huesos cortos, huesos planos y huesos de forma irregular. El fémur constituye un ejemplo de hueso largo, en tanto que algunos huesos de las manos y de los pies son huesos cortos. Entre los huesos planos cabe citar el esternón y las costillas, mientras que las vértebras corresponden a la clasificación de huesos irregulares.

La apariencia exterior de los huesos largos da la impresión de que se trata de simples estructuras sólidas formadas en su totalidad por una materia uniforme, aunque por lo contrario, un hueso constituye una estructura asombrosamente compleja con excepción de los extremos, mediante los cuales se articula con otros huesos, el hueso se encuentra cubierto por una capa fibrosa y resistente que recibe el nombre de *periostio* a través de la cual llega el aporte sanguíneo necesario. La capa siguiente está formada por un tejido óseo compacto, el *hueso compacto*, que propiamente forma el cuerpo del hueso (diáfisis) y que es muy duro y resistente. En el centro de la diáfisis hay otro tipo de tejido óseo, canceloso, que constituye la parte conocida como *hueso esponjoso* y en cuyo centro se observa la *cavidad medular* o canal medular. En los primeros años de vida del individuo, la *médula roja* ocupa gran parte del interior de los huesos largos; pero ya en la edad adulta, ésta es reemplazada por células grasas que forman la *médula amarilla*. Esta es la razón por la cual la formación de los glóbulos rojos generalmente se reduce a la médula roja que se encuentra en el esternón, en las vértebras, en partes de los huesos pélvicos y en algunos otros lugares. El proceso de desarrollo de los huesos recibe el nombre de *osificación*. Muchos huesos del esqueleto humano no se desarrollan completamente sino hasta después de pasada la adolescencia. La formación del hueso constituye un proceso complejo y continuo que se realiza durante toda la vida del individuo y por el cual se crea nueva sustancia ósea en tanto que se reabsorbe la ya existente

Figura No. 28: La composición del hueso



# EL SISTEMA ESQUELÉTICO



## El Esqueleto Humano

Está formado por 206 huesos que se organizan en dos grupos: los huesos del esqueleto axial, que son los huesos de la cabeza, la columna vertebral y las costillas, y los huesos del esqueleto apendicular, que son los huesos de las extremidades superiores e inferiores.

**El esqueleto axial:** El cráneo, la columna vertebral y el tronco forman parte del esqueleto axial. Ahora se procede a estudiar la primera división del esqueleto. Ver figura N° 29: Esqueleto axial

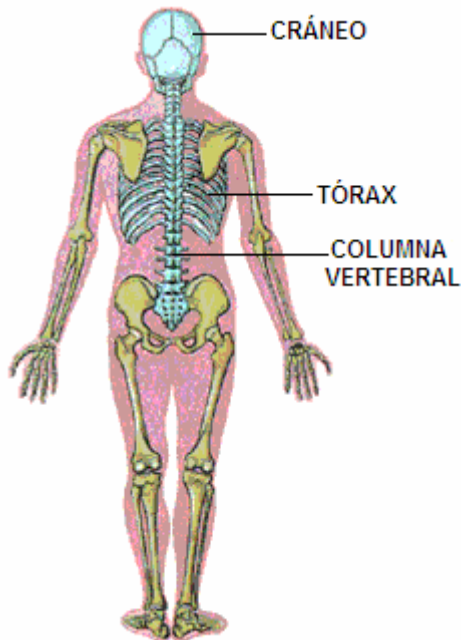


Figura N° 29: Esqueleto axial

**El Cráneo:** tenemos ocho huesos que forman la cavidad craneal: un frontal, dos parietales, dos temporales, un occipital, un esfenoides y un etmoides, cuya función es proteger órganos blandos como el encéfalo. La cara está formada por catorce huesos: dos nasales, dos lagrimales, dos palatinos, dos maxilares superiores, un maxilar inferior, dos malares, un vómer y los cornetes nasales superior, medio e inferior. Ver Figura N° 30: Huesos del cráneo.

**La Columna Vertebral:** tiene dos propósitos: en primer lugar proporciona soporte a la cabeza y a la parte superior del cuerpo y además, constituye una protección sólida para la médula espinal, que lleva los impulsos o "mensajes" que se transmiten entre el cerebro y las demás partes del cuerpo.

La columna vertebral debe ser fuerte puesto que no únicamente sostiene la cabeza y la parte superior del cuerpo, sino que también soporta el peso de cualquier objeto que el individuo lleve en sus brazos o sobre sus hombros. La columna vertebral está formada por 33 huesos de forma irregular que reciben el nombre de *vértebras*, la parte anterior o delantera de cada vértebra es un bloque sólido de hueso, denominado "cuerpo" y es la parte de la estructura que sostiene el peso. La parte posterior o trasera de cada vértebra recibe el nombre de "arco vertebral".

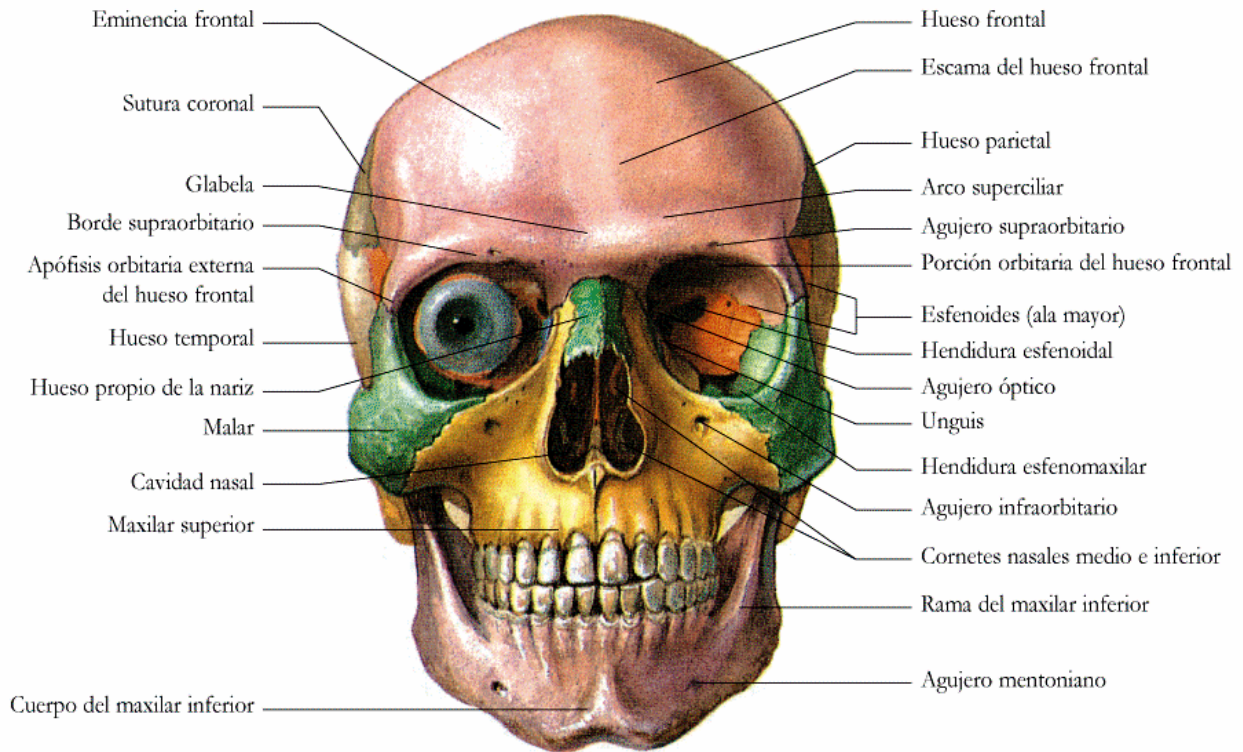
Observe el espacio que existe entre el cuerpo y el arco. Al unirse las vértebras una con otra, ese espacio forma un túnel a través del cual pasa la médula espinal. En el arco vertebral de cada segmento hay diversas protuberancias, algunas de las cuales forman articulaciones o coyunturas entre los segmentos y otras desempeñan la función de fijar ligamentos y músculos. La apófisis espinosa, que se localiza en la parte más posterior de la vértebra, se palpa con facilidad en la espalda de una persona.

Las vértebras se conectan unas con otras mediante ligamentos y entre cada segmento existe un disco de tejido relativamente duro que recibe el nombre de cartílago. Los discos intervertebrales sirven como cojinetes entre una y otra vértebra y junto con los ligamentos, permiten el movimiento de la médula espinal que ocasiona la inclinación del cuerpo ya sea hacia adelante, hacia atrás o hacia uno u otro lado.

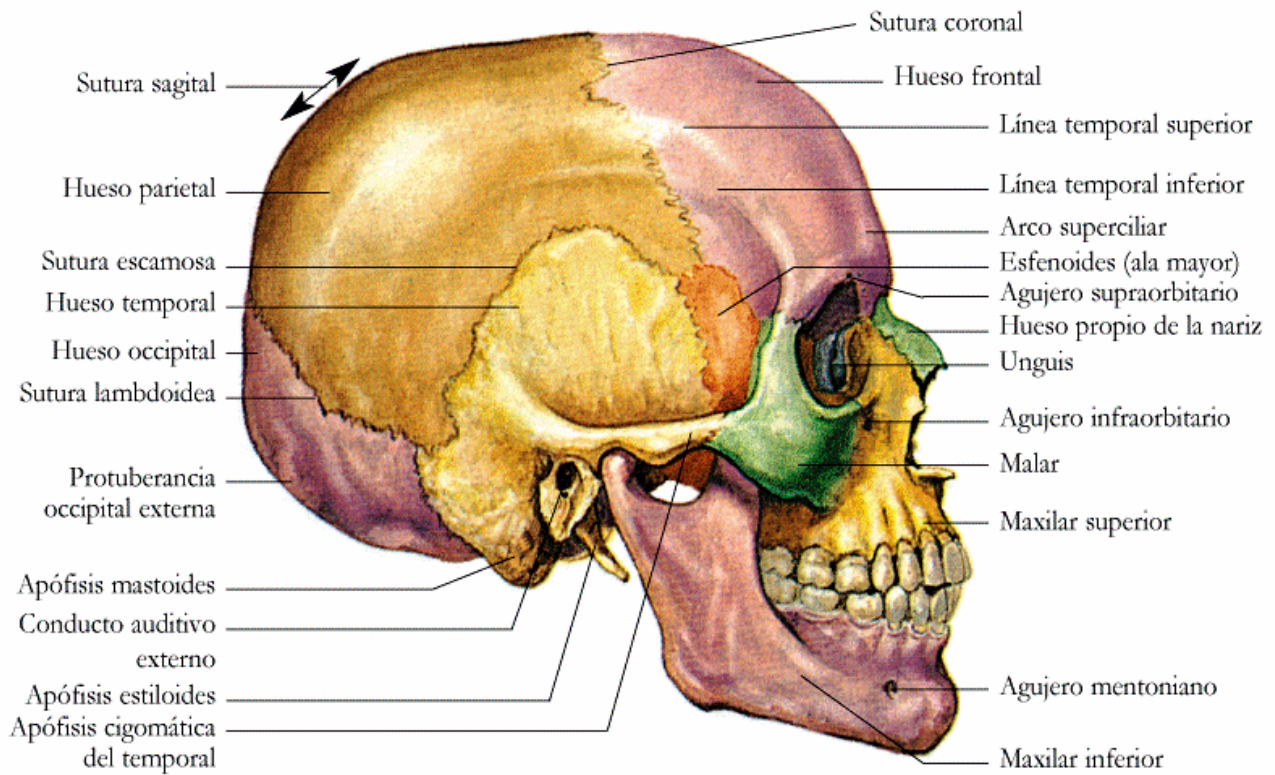
Las 33 vértebras se ordenan y forman una columna que se divide en cinco partes:

- Las primeras 7 vértebras forman la región cervical o cuello. El cráneo se articula con la vértebra que ocupa la parte superior de esta columna.
- Las siguientes 12 vértebras forman la región torácica o dorsal, que constituye la parte superior de la espalda. Los 12 pares de costillas que componen el tórax se unen a estas vértebras.
- Las siguientes 5 vértebras forman la región lumbar, que corresponde a la parte baja de la espalda.
- Las 5 vértebras siguientes se confunden unas con otras en una estructura sólida, el sacro, que forma la parte posterior de la pelvis.

Las últimas 4 vértebras forman la región coxígea o coxis, que recibe el nombre común de "cola". Estas vértebras también se confunden unas con otras, además carecen de las protuberancias que caracterizan a las otras vértebras. Ver figura N° 31: La Columna vertebral.



**VISIÓN ANTERIOR DEL CRÁNEO**



**VISIÓN LATERAL DERECHA DEL CRÁNEO**

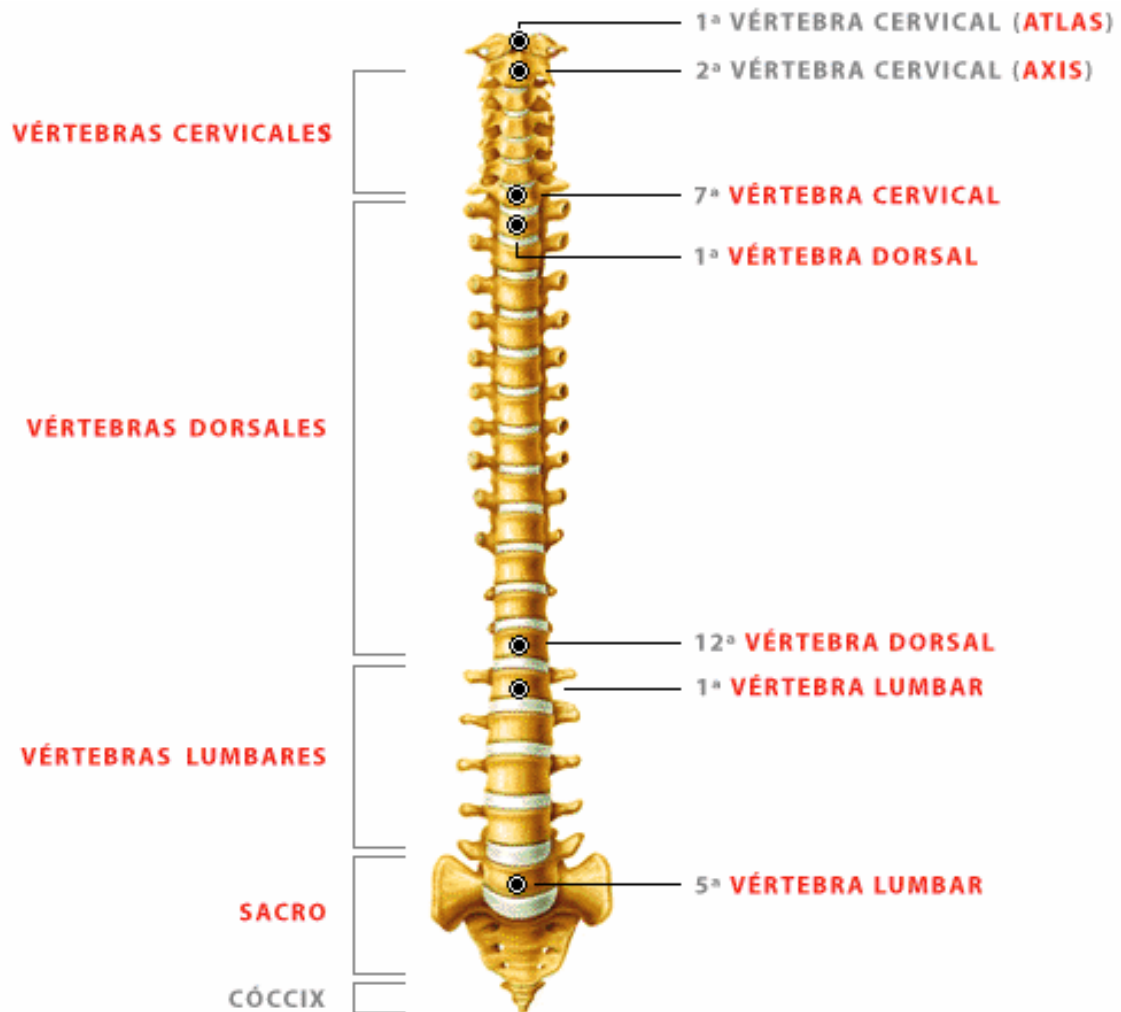


Figura N° 31: La columna Vertebral

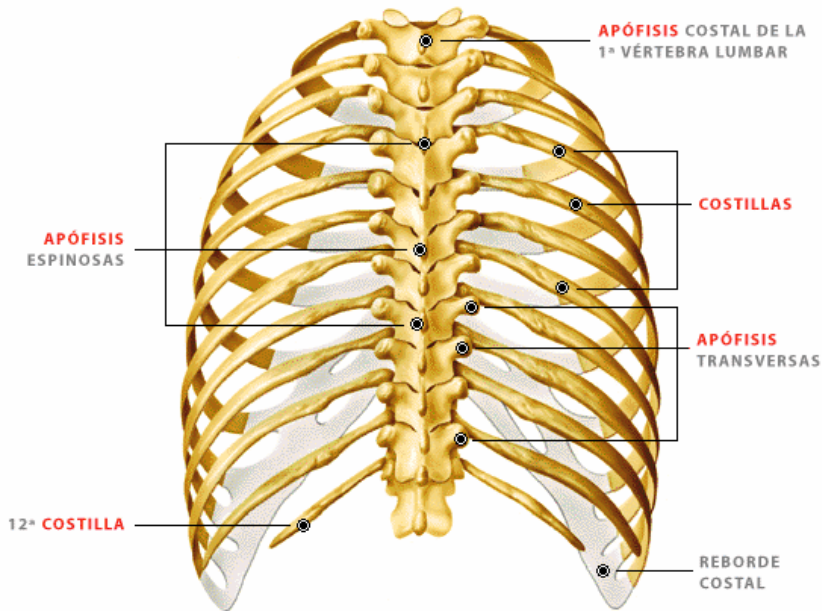
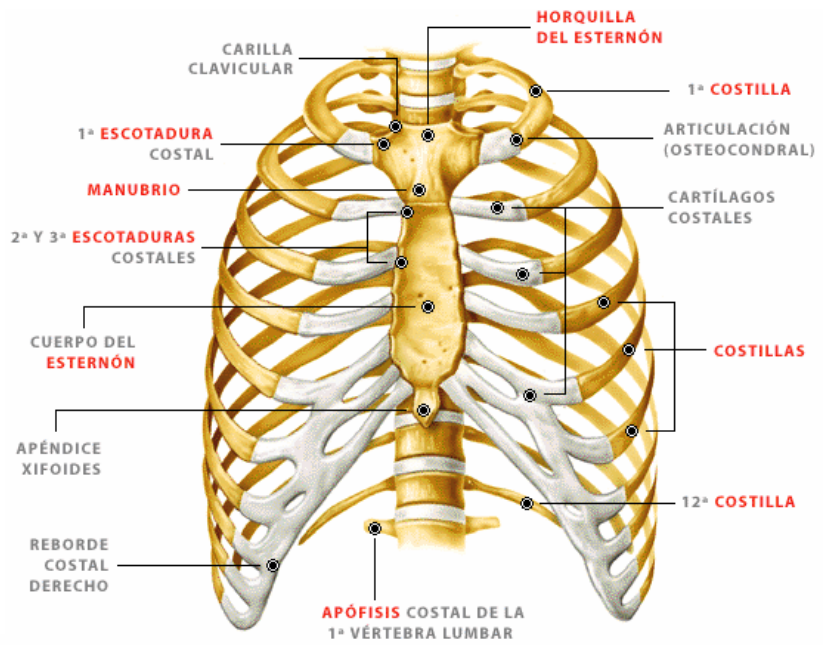
**El Tórax:** está formada por doce pares de costillas: encierra y protege estructuras de vital importancia como son los pulmones, el corazón, grandes vasos sanguíneos, la tráquea y el esófago. La estructura ósea del tórax desempeña una función de protección de estos órganos, pero en el caso de que estos mismos órganos presenten lesiones, las consecuencias pueden ser graves.

- Siete pares de costillas verdaderas; es decir que se unen al esternón por los cartílagos costales.
- Tres pares de costillas falsas, que se unen a la última costilla verdadera a través del cartílago costal.
- Dos pares de costillas flotantes, que no se unen al esternón ni con ningún cartílago costal, sino que se encuentran sueltas.

*Ver figura N° 32: Caja torácica*

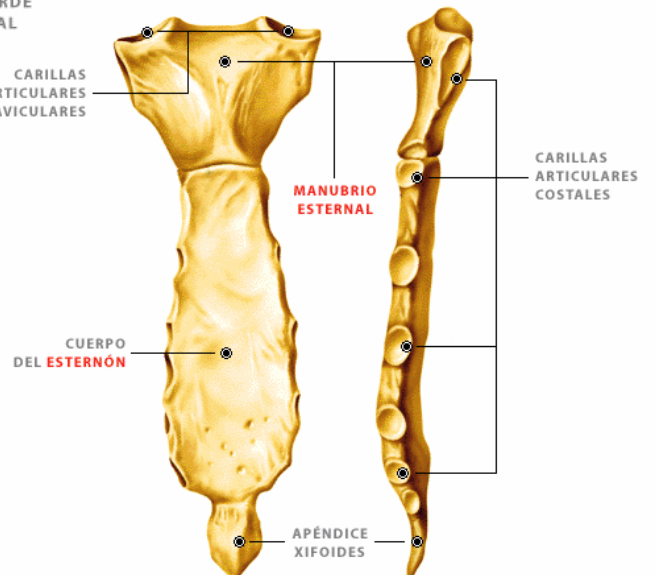
Figura N° 32: Caja Torácica

VISTA ANTERIOR



VISTA POSTERIOR

VISTA DEL ESTERNÓN



**El esqueleto apendicular:** En esta categoría se incluyen los huesos que forman las extremidades, tanto superiores, como inferiores.

Cada extremidad superior comprende: la clavícula y el omóplato (que constituyen la mitad del cinturón escapular), brazo, articulación del codo, antebrazo, articulación de la muñeca y la mano. El cinturón pectoral, también conocido como cinturón torácico, incluye los dos omóplatos y las dos clavículas. El término "cinturón" es en parte inapropiado en este caso, pues implica la existencia de una estructura continua. *Ver figuras N° 33: Hueso de las extremidades*

Las clavículas se articulan en la parte anterior con el esternón y a cada lado con los omóplatos, pero éstos no se unen entre sí, ni tampoco con la columna vertebral. Por lo tanto, el cinturón óseo no está completo ni constituye una estructura estable, ya que la articulación que forman las clavículas con los omóplatos únicamente se establece mediante los extremos de sus apófisis. Las clavículas, que son huesos largos y delgados que se localizan justamente encima de las primeras costillas, están muy expuestas a lesiones producidas por violencia directa, como la que se presenta por ejemplo durante la práctica de deportes que exigen un contacto físico directo.

Los omóplatos son huesos planos de forma triangular que se encuentran en las partes superiores y exteriores de la espalda, y que fácilmente se les identifican debido a que constituyen prominencias óseas. El extremo lateral externo de cada omóplato presenta una cavidad en la que encaja el extremo del húmero, que tiene forma de bola, y así se forma la articulación del hombro. La articulación que forman la bola y la cavidad de uno y otro hueso permite que se desarrolle una amplia variedad de movimiento en cualquier dirección.

El brazo es la parte de las extremidades superiores que se extiende desde el hombro hasta el codo. Consta de un solo hueso, el *húmero*, cuyo extremo superior en forma de bola encaja en la cavidad del omóplato, como ya se indicó. Por su parte, el extremo inferior de este hueso constituye la mitad de la articulación del codo.

El antebrazo consta de dos huesos paralelos que son el *cúbito* y el *radio*. La articulación del codo se forma por la unión del extremo superior del cúbito y del radio con el extremo inferior del húmero. El extremo inferior del radio se ensancha y forma una amplia superficie que se articula con los huesos de la muñeca; el extremo inferior del cúbito se une con el radio y de esta manera se hace posible el movimiento de rotación. En la articulación del codo, el hueso más importante del antebrazo es el cúbito, pero en la muñeca lo es el radio. Cuando tenga que determinar los sitios de fractura a lo largo del antebrazo, le resultará más fácil

hacerlo si recuerda que el cúbito se encuentra del lado del dedo meñique, en tanto que el radio se encuentra en el lado opuesto, es decir en el lado del dedo pulgar.

La muñeca se compone de 8 huesos *carpianos* que se encuentran alineados en dos hileras de 4 huesos cada una. Los carpianos se articulan uno con otro, así como con los huesos del antebrazo y de la mano. Esta articulación múltiple permite en consecuencia una asombrosamente amplia variedad de movimientos.

En la mano hay 5 huesos *metacarpianos* que se articulan con los carpianos y en el extremo inferior, se articulan también con 5 de las 14 *falanges* con que cuenta cada mano. El dedo pulgar tiene 2 falanges (proximal y distal), de las cuales la proximal se articula con el hueso carpiano adyacente y permite los movimientos de flexión, extensión y de rotación. Cada uno de los cuatro dedos restantes (índice, medio, anular y meñique) tienen 3 falanges (proximal, medio y distal), pero sólo pueden flexionarse y extenderse debido a la disposición de sus articulaciones en forma de bisagra. *Ver figuras N° 34: Huesos de la mano*

Cada una de las extremidades inferiores se compone de la articulación de la cadera, que forma parte del cinturón pélvico, muslo, articulación de la rodilla, pierna, articulación del tobillo y el pie.

El cinturón pélvico comprende el sacro (formado por la fusión de las 5 vértebras inferiores) y los dos huesos ilíacos o innominados. Al contrario de lo que ya se ha señalado con respecto al cinturón escapular o torácico, el cinturón pélvico constituye un verdadero aro óseo. Los huesos ilíacos o innominados se unen con el sacro a través las articulaciones sacroilíacas y esos mismos huesos ilíacos se juntan por delante para formar la sínfisis púbica.

El iliaco o hueso Innominado situado a cada lado, se forma por la unión de tres huesos: el ílion, el ísquion y el pubis. Las articulaciones deben ser resistentes porque tienen que sostener el peso entero de la parte superior del cuerpo cada vez que el individuo camina erguido. En la parte inferior de cada iliaco se localiza el acetábulo o cavidad la que se articula con la cabeza del fémur que tiene forma esférica, para así conformar la articulación de la cadera.

En cada nalga hay una prominencia ósea que recibe el nombre de *tuberosidad isquiática*, misma que corresponde a la parte posterior del ísquion. Es importante que usted sea capaz de localizar esta prominencia en el momento en que se tenga que aplicar una férula de tracción.

El muslo consta únicamente de un hueso: el fémur. El fémur es el hueso más largo, más pesado y más resistente del cuerpo humano. Los fémures sostienen todo el peso del hombre mientras éste se mantiene erguido y asimismo, soportan también todo el peso de la carga que el individuo decida llevar ya sea en brazos o sobre la espalda.

El extremo superior del fémur (cabeza), encaja en la cavidad glenoidea del Iliaco mientras que en el extremo inferior forma dos protuberancias que se articulan con el extremo superior de la tibia para formar la articulación de la rodilla. La articulación de la rodilla es una articulación en forma de bisagra, es muy resistente y permite la flexión y la extensión de la pierna. La articulación de la rodilla se encuentra protegida por un hueso en forma de disco que recibe el nombre de *patela*, aunque también se le conoce con el nombre de rótula.

La pierna consta de dos huesos paralelos: la tibia y el peroné. La *tibia* es el más grande de estos dos huesos y soporta el peso del cuerpo. El extremo superior de la tibia se articula con las protuberancias del extremo inferior del fémur.

El extremo inferior de la tibia se articula con la parte superior del *astrágalo*. El *peroné* no forma parte de la articulación de la rodilla pues se une con ésta justamente abajo de dicha articulación. El extremo inferior del peroné llega hasta el astrágalo y protege la articulación del tobillo. El extremo del peroné constituye la prominencia en el costado exterior del tobillo.

El tobillo está formado por 7 resistentes huesos tarsianos que también soportan el peso del cuerpo y que cuentan con una amplia gama de movimientos. El *astrágalo*, como acaba de señalarse, se articula con el extremo inferior de la tibia para formar la articulación del tobillo.

El astrágalo se localiza sobre el *calcáneo* o hueso del talón, que es el mayor de los huesos tarsianos. Los otros tarsianos se articulan y forman un arco con los huesos metatarsianos. El pie tiene 5 huesos metatarsianos similares a los huesos metacarpianos de la mano. Los huesos metatarsianos se articulan con 5 de las 14 falanges que forman los dedos. El dedo gordo o primer dedo tiene 2 falanges, y cada uno de los dedos restantes del pie (segundo, tercero, cuarto y quinto), están formados por 3 falanges. Esta característica también resulta similar a la disposición que presentan los huesos de la mano. Ver figuras N° 35: *Huesos del pie*

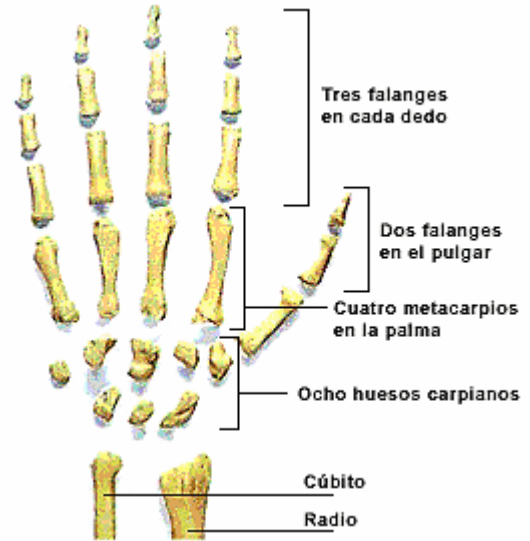


Figura N° 34: huesos de la mano

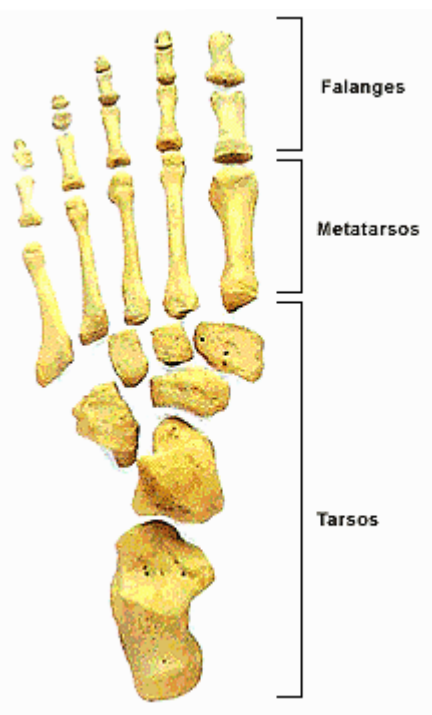
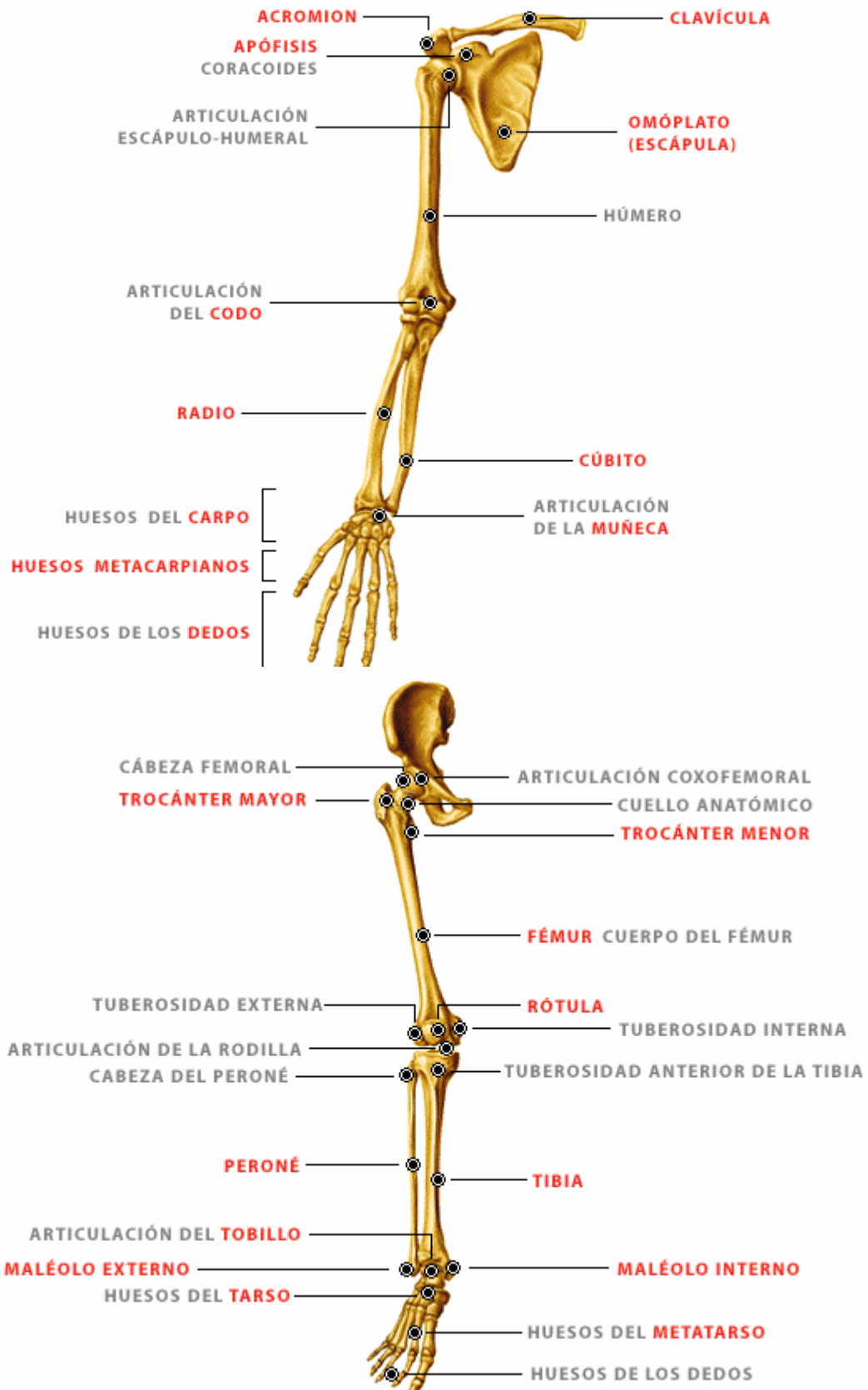


Figura N° 35: huesos del pie



Figura N° 33: Huesos de las extremidades superiores e inferiores



## Articulaciones

La dureza de los huesos es esencial para la estabilidad, aunque el esqueleto humano debe ser capaz de flexionarse y de doblarse a fin de permitir que el cuerpo se mueva. La locomoción del individuo depende de la manera en que se articulan los huesos.

Ver figura Nº 36: Las articulaciones

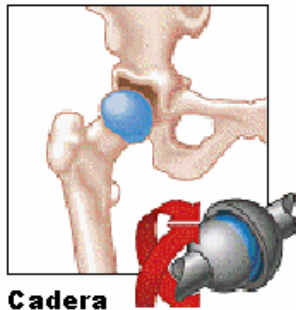
**Tipos de articulaciones:** Algunas articulaciones presentan una disposición que permite que una esfera encaje dentro de una cavidad, como es el caso de las articulaciones en los hombros y en la cadera, mismas que hacen posible una amplia gama de movimientos. Otras articulaciones (llamadas "de bisagra"), permiten el movimiento en un solo plano, como por ejemplo los codos y las rodillas, en donde los movimientos de flexión y de extensión son posibles, pero no así el de rotación.

Hay también otro tipo de articulaciones en las que la posibilidad de movimiento es reducida, como sucede en la articulación sacroilíaca, y aun hay otras, unas cuantas, que no permiten ninguna especie de movimiento (como se observa en las suturas del cráneo).

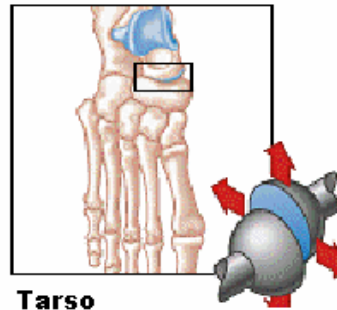
**Estructura de una articulación móvil:** La estructura de las articulaciones varía de acuerdo con las funciones particulares que desempeñan. Las que no permiten ningún tipo de movimiento reciben el nombre de articulaciones *fibrosas*, las que sólo permiten un movimiento limitado se denominan articulaciones *cartilagosas*, las que son móviles se conocen como articulaciones *sinoviales*. Estas últimas son las más comunes y se caracterizan por tener una cápsula llena de líquido. En una articulación sinovial los extremos lisos de los huesos que la forman está cubiertos por una delgada capa de cartílago articular. La cápsula articular o cápsula de la articulación se localiza entre los extremos de los huesos que se articulan. El lado externo de la cápsula cubre los extremos de los huesos y se prolonga con el periostio, que como ya se ha señalado antes, es la capa fibrosa que cubre el cuerpo de los huesos. La capa interior de la cápsula es a *membrana sinovial*, formada por un tejido suave y terso que secreta el líquido sinovial y que lubrica la articulación. Los extremos de los huesos se mantienen fijos en el mismo lugar gracias a la cápsula y a bandas de tejido fibroso y resistente que reciben el nombre de ligamentos.

Figura Nº 36: Las articulaciones

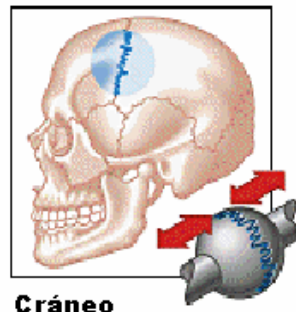
### Esfera-cavidad (enartrosis)



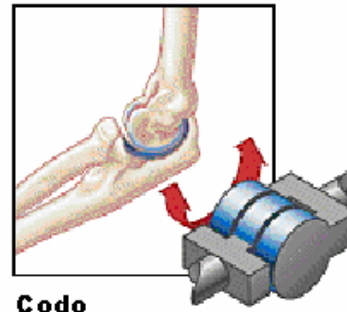
### Plana (artrodia)



### Sinartrosis



### Pivotante (trocleana)



## El Sistema Muscular

Los músculos son órganos formados por múltiples fibras separadas que son capaces de contraerse (encogerse), al recibir un estímulo y de relajarse (estirarse), al terminar el estímulo. En el cuerpo humano hay cientos de músculos y se les divide en tres grupos diferentes: músculos voluntarios, músculos involuntarios y músculos cardiacos.

Los músculos *voluntarios* se encuentran bajo el control del cerebro consciente, lo que significa que pueden contraerse y relajarse de acuerdo con la voluntad del individuo. Los músculos esqueléticos constituyen un ejemplo de músculos voluntarios. Los músculos esqueléticos entran en funciones cuando, por ejemplo, usted mueve su brazo o se levanta de una silla. Los músculos voluntarios reciben también el nombre de músculos *estriados* debido al aspecto que presentan vistos al microscopio.

Los músculos *involuntarios* son aquellos que no pueden controlarse conscientemente tales como las paredes de los vasos sanguíneos y la mayoría de los órganos. El músculo *cardíaco* corresponde a un tipo especial de músculo que funciona involuntariamente. Los impulsos eléctricos que llegan a los músculos mantienen el latir constante del corazón, aunque existen ciertos factores que pueden alterarlo. La actividad de los músculos, independientemente del tipo al que pertenecen, se inicia como consecuencia de un estímulo eléctrico transmitido a través de las vías nerviosas desde el sistema nervioso central.

**La inserción de los músculos:** Los músculos esqueléticos se insertan en los huesos y su función principal se refiere a la locomoción. Existen dos términos que se asocian con la manera en que los músculos se unen a los huesos: *origen e inserción*. El origen de un músculo esquelético es el punto de unión con el hueso que permanece más estacionario durante las contracciones musculares. La inserción de un músculo es su punto de unión con el hueso que se mueve durante las contracciones musculares.

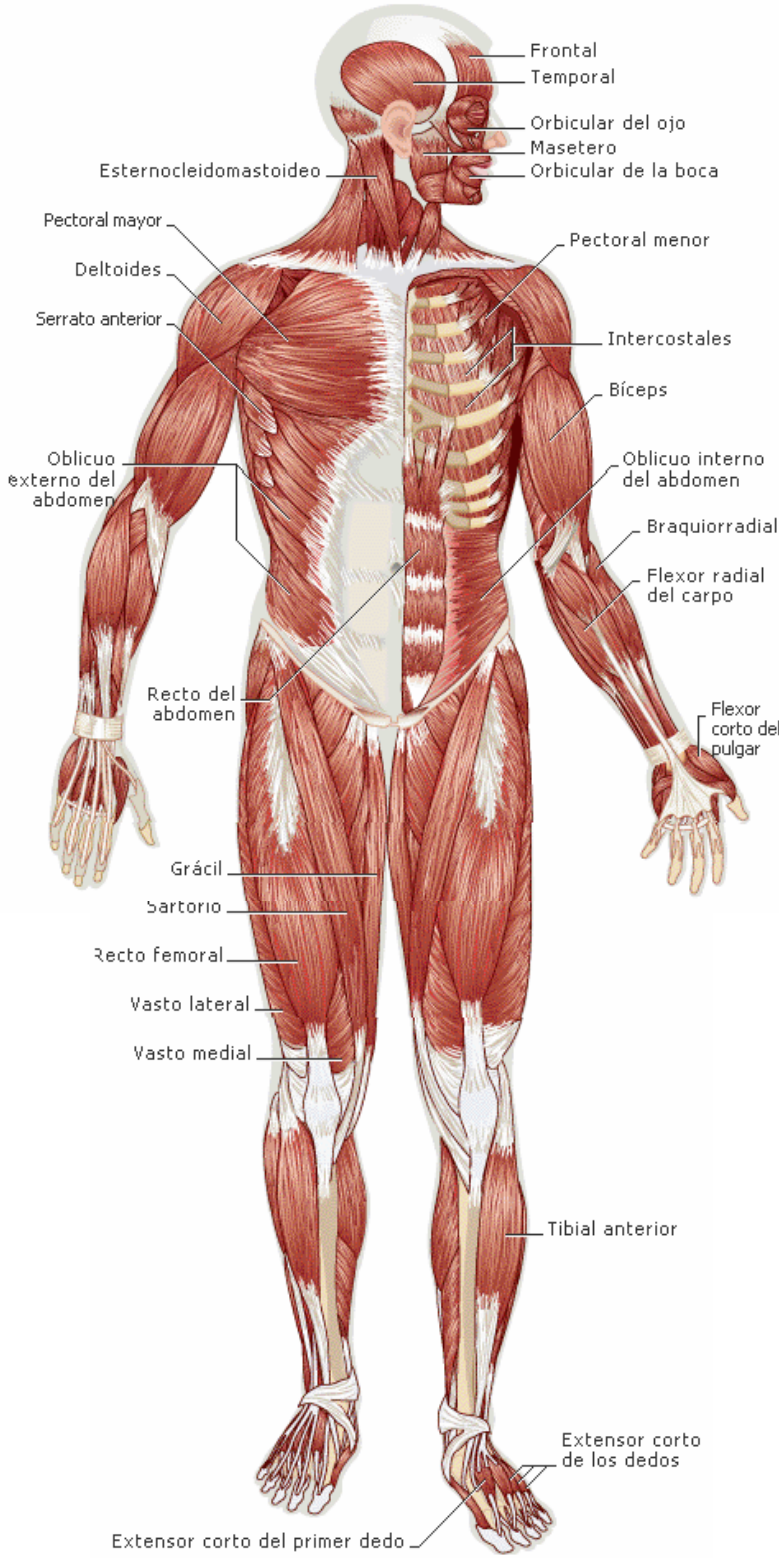
Los músculos no actúan por separado; por el contrario existen grupos de músculos que actúan simultáneamente para permitir el movimiento del cuerpo. Cuando las vías nerviosas que llegan a los músculos se interrumpen, ya sea por enfermedad o por lesión, los músculos esqueléticos controlados por nervios que se encuentran más allá del punto de interrupción dejan de recibir estímulos y por consiguiente se paralizan. Puesto que los músculos requieren un abastecimiento de oxígeno y de sangre para funcionar de manera apropiada, el sistema muscular depende de los sistemas circulatorio, respiratorio, nervioso y aun de otros más.

## Tendones, ligamentos y cartílagos

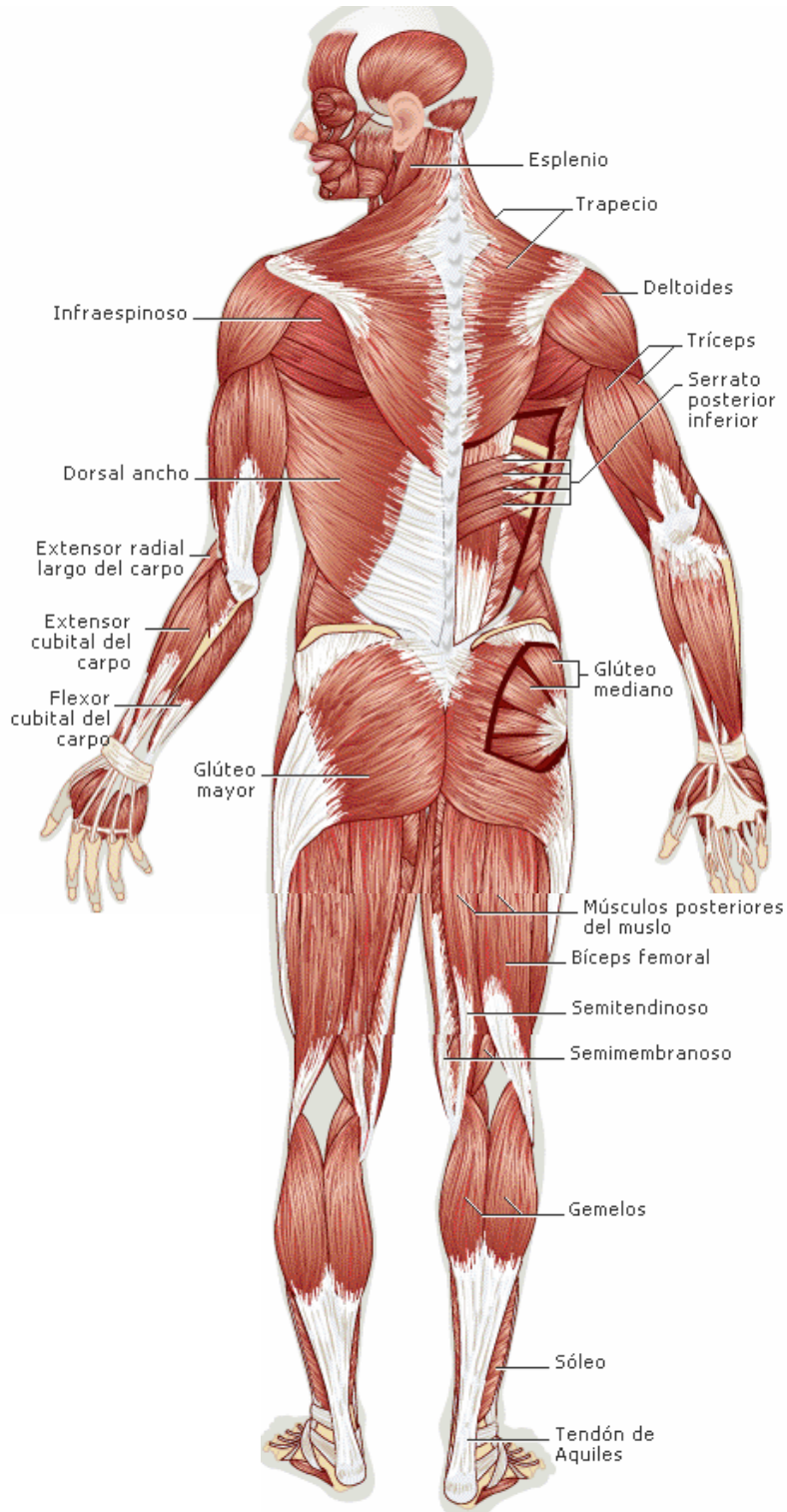
Los tendones son cordones de tejido fibroso resistente que unen los músculos con los huesos y su función es de vital importancia para el movimiento. Cuando los tendones atraviesan por articulaciones movibles, como en el caso de tobillos, muñecas y dedos, se encuentran cubiertos por una especie de vaina membranosa que les permite pasar suavemente por sobre la articulación. Los ligamentos son fajas de tejido conjuntivo flexible y elástico que unen las superficies articulares de los huesos. Estas fajas de tejido tienen una resistencia asombrosa debido a la orientación que presentan a las fuerzas que actúan sobre ellas.

Los cartílagos constituyen otro tipo de tejido conjuntivo que es relativamente resistente y que presenta una superficie muy lisa. No recibe aporte sanguíneo directo y por consiguiente, se nutre más bien de los fluidos de la articulación. El tejido cartilaginoso puede comprimirse, por lo tanto amortigua golpes y sacudidas, y es por ello que se encuentran en numerosas áreas del sistema musculoesquelético. El tejido cartilaginoso existe en todas las superficies articulares de los huesos y forma tiras que unen las costillas al esternón. Recuerde que también entre los segmentos que forman la columna vertebral existen discos cartilaginosos. *Ver Figuras N° 37: Sistema Muscular*

# SISTEMA MUSCULAR ANTERIOR



# SISTEMA MUSCULAR POSTERIOR



## Los Ojos

Es importante tener una idea acerca de la estructura de los ojos y de cómo se hace posible su funcionamiento.

### Mecánica de la visión

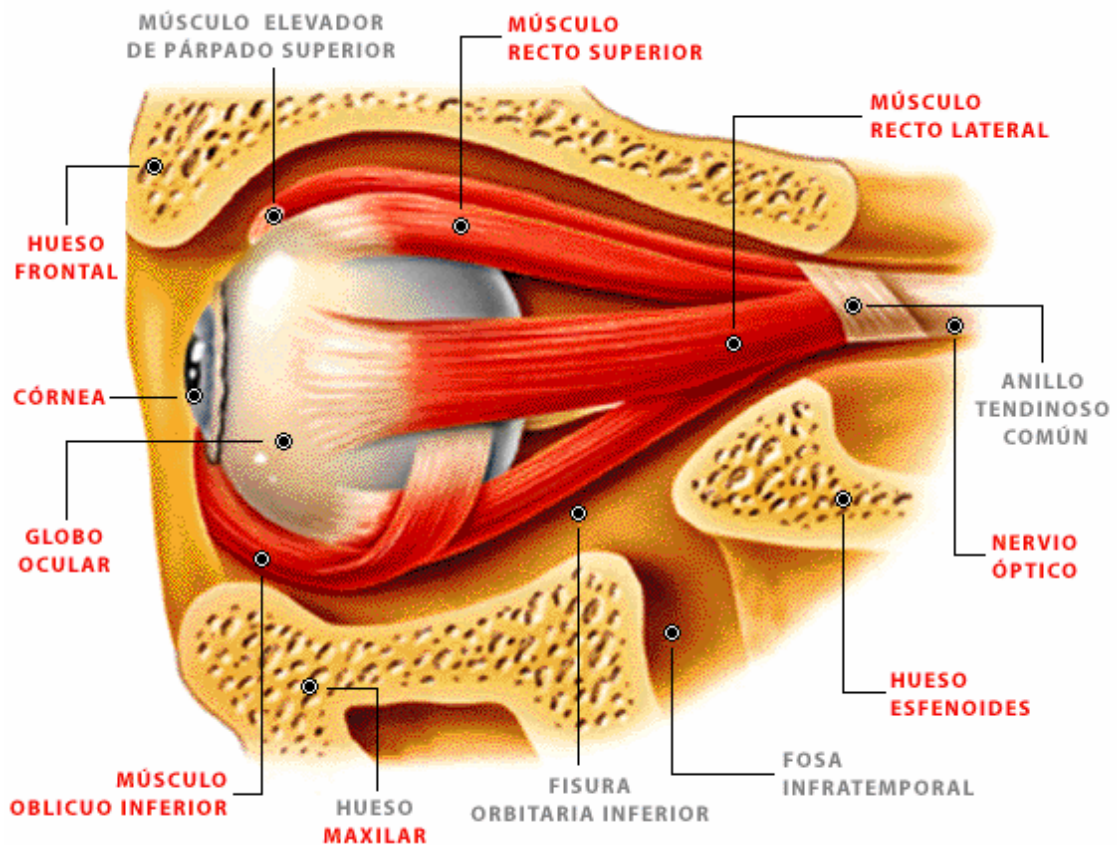
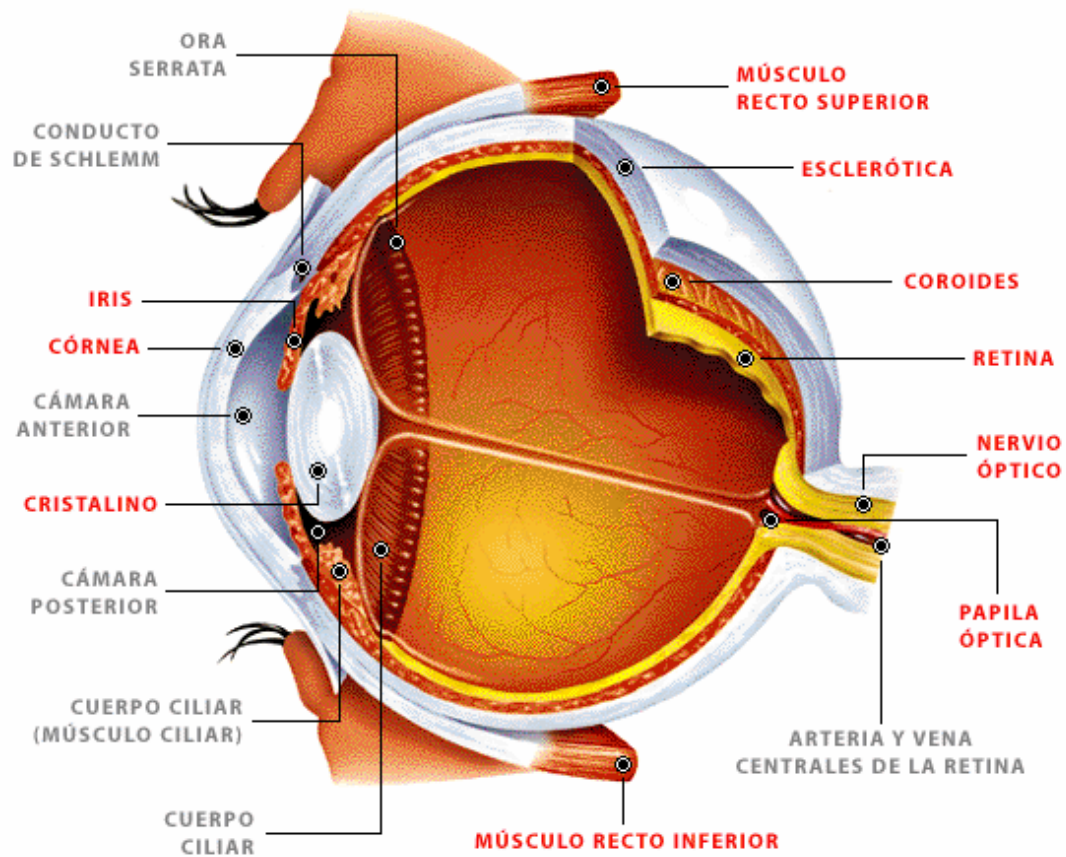
La función de la vista depende de los rayos de luz que 1) entran en el ojo, 2) pasan a través del cristalino y 3) llegan a los bastoncitos y conos de la retina. Las células de la retina transforman la luz en impulsos eléctricos transmitidos al cerebro a través de los nervios ópticos.

Los ojos tienen forma de globo y cada uno de ellos mide aproximadamente 2.5 centímetros. La forma de globo se mantiene gracias a un fluido transparente y gelatinoso que recibe el nombre de *cuerpo* o humor vítreo. Si el globo ocular recibe una laceración, el humor vítreo puede escurrir. Este fluido es irremplazable y los procesos del cuerpo no lo restablecen, por lo cual su pérdida implica también la pérdida del ojo. Para entrar en el globo, la luz atraviesa en primer término la *córnea*, que es transparente. Detrás de la córnea se localiza el *iris*, pigmentado, que presenta un orificio que cambia de tamaño y que se conoce con el nombre de *pupila*. Cuando la luz llega al iris, la pupila cambia de tamaño de acuerdo con la brillantez de la fuente luminosa, de la misma manera en que el diafragma de una cámara automática con lente eléctrico se abre y se cierra en respuesta al aumento de luz que pasa a través de este. Cuando la luz es escasa, el orificio se hace mayor y permite que entre más luz, en tanto que si la luz es brillante el mismo orificio se hace más pequeño y reduce la entrada de la luz. La estructura que enfoca los impulsos luminosos es el cristalino. Al pasar la luz a través del cristalino, una acción muscular cambia la forma de éste según sea necesario para enfocar la imagen sobre la retina.

Al mismo tiempo que enfoca los rayos de luz, el cristalino también invierte la imagen, de manera que ésta se proyecta al revés sobre la retina. Sin embargo, el cerebro invierte nuevamente la imagen y de este modo, todo se ve en la posición correcta. La parte blanca del ojo se denomina *esclerótica* y está constituida por una membrana densa y semirrígida que contribuye a mantener la forma de globo y a contener el fluido en su interior. La esclerótica, la córnea y la superficie interna de los párpados están cubiertas por una membrana muy delgada y delicada que recibe el nombre de *conjuntiva*. El tejido que forma la conjuntiva se irrita fácilmente con el polvo, así como por efecto de cuerpo extraños y de otros factores, en cuyo caso, los minúsculos vasos sanguíneos que en ella se encuentran, se llenan de sangre y dan al ojo el aspecto de "inyectado".

Los ojos de las personas se protegen con lágrimas producidas por las *glándulas lagrimales*, que se localizan debajo de los párpados superiores. Las lágrimas pasan por los conductos lagrimales que llegan a la nariz. Si ante un espejo observa de cerca la unión interna de los párpados, apreciará un pequeño orificio que corresponde al conducto lagrimal.

Asimismo, los ojos están protegidos por los párpados, cuya superficie interna está humectada por las lágrimas que se producen en las glándulas lagrimales. Cada vez que una persona pestañea, los párpados se deslizan sobre la superficie expuesta de los globos y la limpian de polvo y de otros irritantes. El parpadeo también permite depositar una película de humedad sobre la superficie de los globos oculares. Ver figura N° 38: *El ojo, sus partes y ubicación*



## El Oído

### Anatomía del oído

El oído cuenta con dos importantes órganos: uno de ellos es el mecanismo que permite oír, en el cual las ondas sonoras se convierten en impulsos nerviosos, y el otro es el aparato que detecta la movilidad de la cabeza y la posición. Aunque estos dos órganos receptores se comunican anatómicamente, uno y otro funcionan en forma separada.

Ver figura Nº 38: El Oído, sus partes y ubicación

El oído se divide en tres partes: oído externo, oído medio y oído interno. El oído externo incluye la *pinna* (pabellón de la oreja), —la parte visible—, el *meato acústico externo* (frecuente-mente conocido como canal auditivo) y la *membrana timpánica* que sella el extremo del meato auditivo externo. La membrana timpánica comúnmente recibe el nombre de tambor del oído.

El oído medio está constituido por una pequeña cámara llena de aire que se localiza junto al tambor del oído y que contiene el malleus, el incus y el estribo (o martillo, yunque y estribo). El oído interno es un laberinto de cámaras localizado en una depresión del hueso.

Las ondas sonoras que entra en el oído golpean el tambor (tímpano), y lo hacen vibrar. A su vez, el tímpano provoca la vibración del martillo, del yunque y del estribo, y las vibraciones del estribo producen la vibración del líquido que se encuentra en la cavidad ósea adyacente al oído interno. Estas vibraciones se transforman en impulsos en los nervios que conducen al cerebro y a la parte del cerebro, específicamente, que controla el oído y que interpreta los impulsos como sonidos.

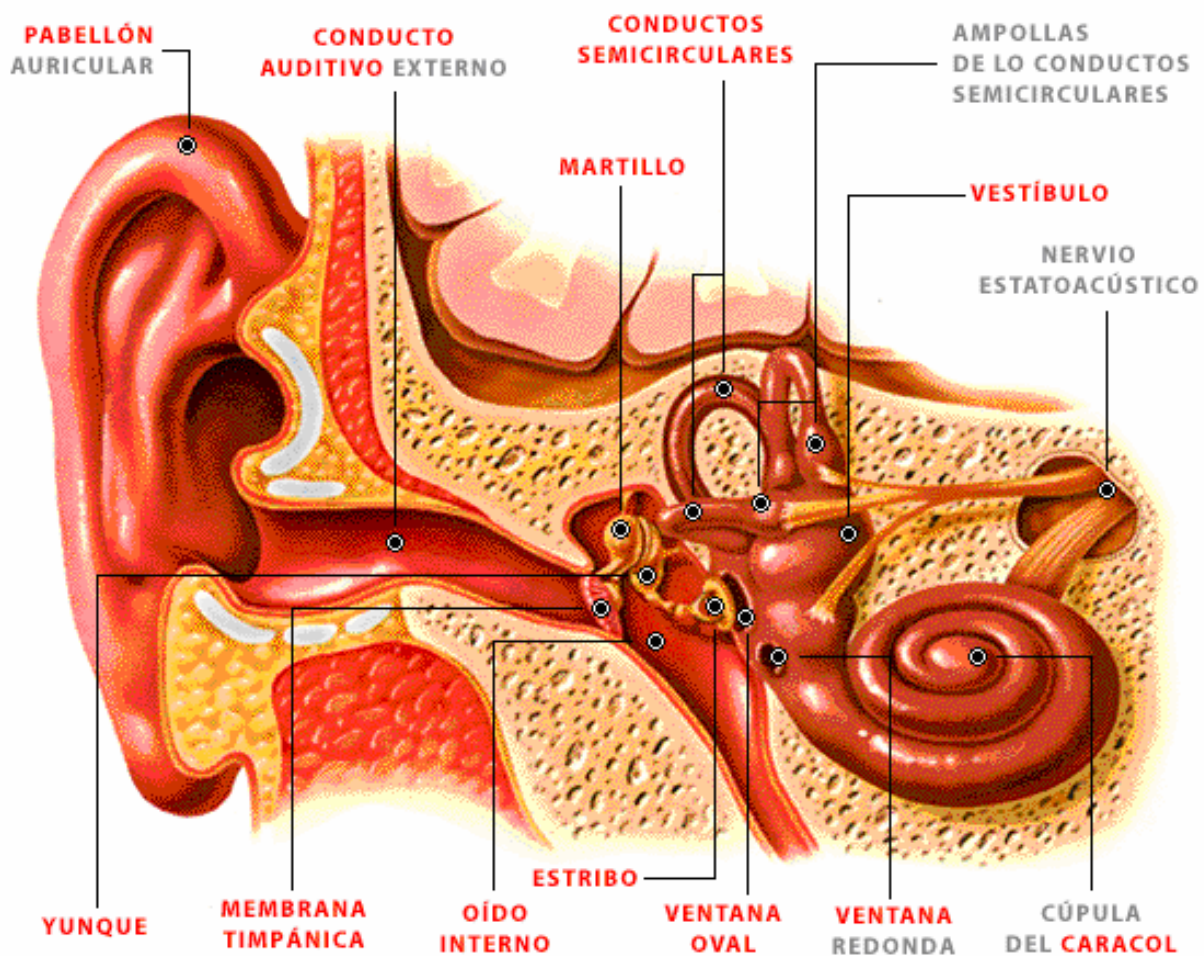


Figura Nº 38: El Oído



## La Piel

A pesar de que la piel no se considera generalmente como un órgano, de hecho sí es el mayor órgano con que cuenta el cuerpo humano y además, uno de los más importantes. La piel es una cubierta protectora e impermeable para todos los tejidos adyacentes, así como para las estructuras óseas. Desgraciadamente, por lo general la piel se encuentra desprotegida y expuesta a todo tipo de cambios climatológicos. Está expuesta además, a infecciones provocadas por multitud de contaminantes que se encuentran continuamente sobre su superficie, pero que se mantienen en el exterior hasta que por algún motivo se produce una rotura a través de la cual pueden penetrar. La piel puede cortarse, sufrir raspaduras o incluso a veces desgarrarse en jirones, pero posee sorprendentes poderes de recuperación. La piel sirve también como órgano de excreción y ayuda al cuerpo a deshacerse de los materiales de desecho.

Otra función importante que desempeña la piel es la regulación de la temperatura del cuerpo. El metabolismo, que es la suma total de los cambios químicos que producen energía en el interior del cuerpo, depende en gran parte de la regulación de la temperatura. Si la temperatura del cuerpo baja demasiado da por resultado la interrupción del metabolismo y la muerte del cuerpo. Si, por el contrario, la temperatura del cuerpo aumenta demasiado, puede ocurrir eventualmente que los tejidos vitales sufran un daño permanente. Los tejidos cerebrales son especialmente vulnerables a los daños provocados por las altas temperaturas internas, y los nervios que se localizan cerca de la piel son sensibles a los cambios de temperatura. La forma en que reacciona el organismo a estos cambios de temperatura constituye un tema que se tratará brevemente. Además de las sensaciones correspondientes a la temperatura los nervios de la piel perciben y transmiten también sensaciones de tacto, de presión y de dolor

## Anatomía de la piel

La piel consta de dos capas: la capa exterior es la epidermis y la capa interior es la dermis. La *epidermis* está formada por cuatro capas de células. Las células que se hallan en las dos primeras capas son células muertas o a punto de morir, y a medida que éstas caen las reemplazan otras nuevas, ya que en las capas inferiores de la piel constantemente se producen nuevas células. Ver figura N° 39: La piel.

Las células de estas capas más profundas contienen *melanina*, gránulos pigmentados que dan a la piel de las personas su color característico. La *dermis*, que es de mayor grosor que la epidermis, consiste principalmente de un tejido conjuntivo cuya densidad proporciona resistencia y elasticidad. La dermis, lo mismo que la epidermis, está formada por distintas capas. La capa superior superficial de la dermis es rica en vasos sanguíneos, en tanto que la gruesa capa inferior contiene glándulas sudoríparas, glándulas sebáceas, receptores sensoriales, nervios, vasos sanguíneos y folículos pilosos.

Hay otra capa de tejido que se encuentra debajo de la piel, y aunque está estrechamente relacionada con ella, no forma parte de la piel misma. Esta capa es el *tejido conjuntivo subcutáneo*, que suele recibir el nombre de tejido graso. El espesor de esta capa de tejido depende en parte del lugar en que se encuentra. El tejido conjuntivo subcutáneo del pene, del escroto, de la vagina, de los pezones y de los párpados tiene poco o ningún depósito de grasa. Sin embargo, los depósitos grasos de la capa subcutánea del abdomen pueden ser grandes, como pueden observarse en el caso de las personas obesas. Independientemente de la causa que provoque una lesión en la piel, su efecto nunca debería subestimarse debido a su complejidad y a la importancia que tiene con respecto a otros órganos del cuerpo

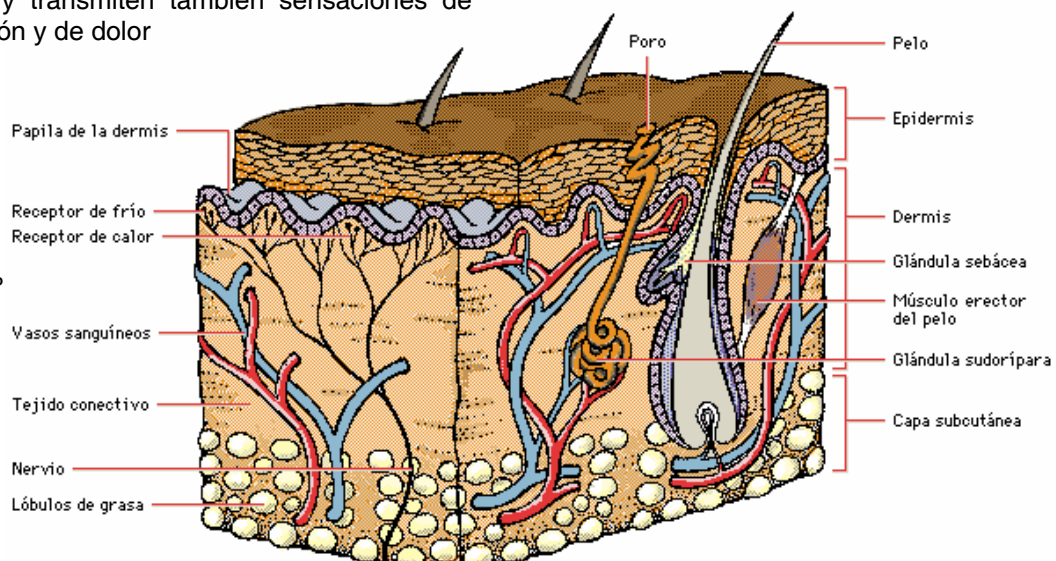


Figura N° 39: La P

## El Gusto

El gusto es un sentido que nos permite detectar la presencia de sustancias líquidas o la de sólidos disueltos. Ver figura N° 40: El gusto

El órgano del sentido del gusto se encuentra en la lengua, en unas estructuras denominadas **papilas gustativas**. Cada papila gustativa se abre en la superficie de la lengua por medio de un poro.

Dentro las papilas hay unas veinte células gustativas que se comunican con las terminaciones nerviosas.

Las sustancias entran por el poro y estimulan a las células gustativas, que envían impulsos al cerebro a través de un nervio.

Los receptores del gusto son capaces de captar básicamente cuatro sabores primarios: dulce, salado, amargo y agrio.

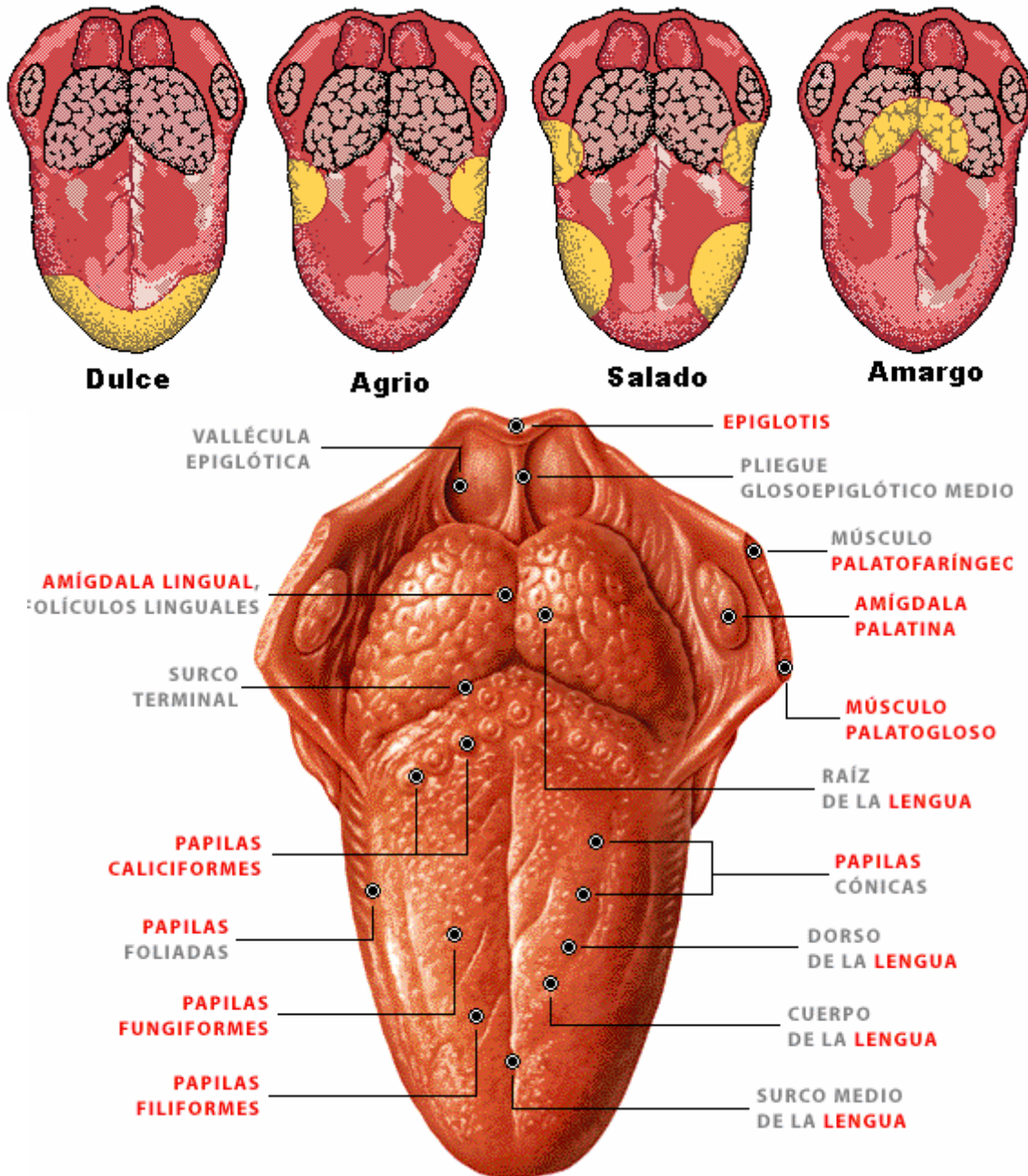


Figura N° 40: El Gusto

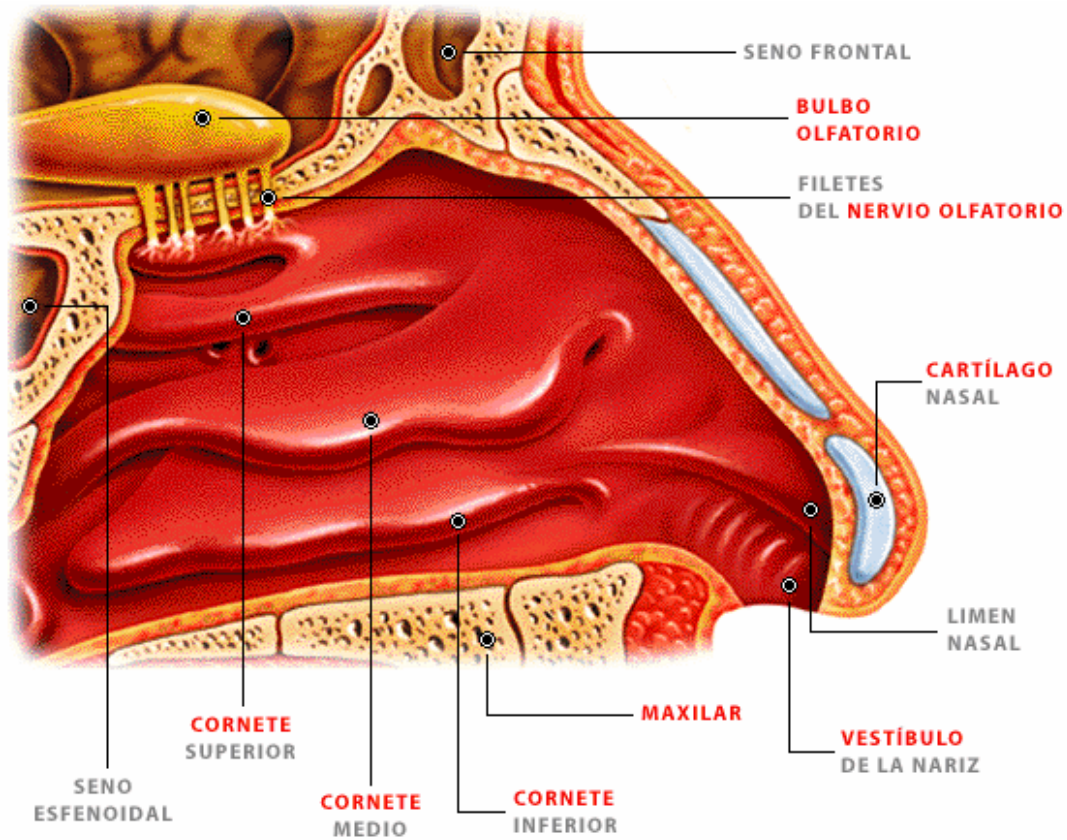
## EL OLFATO

La Nariz, órgano del sentido del olfato, que también forma parte del aparato respiratorio y vocal. Desde el punto de vista anatómico, puede dividirse en una región externa, el apéndice nasal, al cual se restringe el término en lenguaje coloquial, y una región interna, constituida por dos cavidades principales, o fosas nasales, que están separadas entre sí por un septo o tabique vertical. Las fosas nasales se subdividen por medio de huesos esponjosos o turbinados, llamados cornetes, que se proyectan desde la pared externa. Los bordes de los orificios nasales están recubiertos de pelos fuertes que atraviesan las aberturas y sirven para impedir el paso de sustancias extrañas, tales como polvo o insectos pequeños, que podrían ser inhalados con la corriente de aire que se produce durante la respiración. En la región olfativa, que es la región de la nariz responsable del sentido del olfato, la membrana mucosa es muy gruesa y adopta una coloración amarillenta; constituye la llamada pituitaria amarilla. Está formada por células epiteliales y células nerviosas, cuyos axones atraviesan la lámina cribosa del hueso etmoides para llegar hasta los bulbos olfatorios y establecen conexiones o sinapsis con las neuronas situadas allí.

De los bulbos olfatorios parten las vías olfatorias que llegarán a la corteza cerebral, donde se generará una respuesta. Las células nerviosas o receptores olfatorios sufren un proceso de acomodación: para ser excitados necesitan cantidades muy pequeñas de una sustancia olorosa, pero pierden esta capacidad muy pronto y dejan de percibirla; cantidades mayores de esta sustancia o la exposición a otra distinta consiguen estimularlos de nuevo.

El Olfato, uno de los cinco sentidos, con el cual se perciben los olores. La nariz, equipada con nervios olfatorios, es el principal órgano del olfato. Los nervios olfatorios son también importantes para diferenciar el gusto de las sustancias que se encuentran dentro de la boca. Es decir, muchas sensaciones que se perciben como sensaciones gustativas, tienen su origen, en realidad, en el sentido del olfato.

Las sensaciones olfatorias son difíciles de describir y de clasificar. Ver figura N° 41: La nariz, el Olfato



# BIBLIOGRAFÍA

## **Biblioteca de Consulta Encarta 2006 DVD**

Enciclopedia de multimedia, Atlas e Investigador de Encarta

## **Atlas de Anatomía Humana DVD D'AGOSTINI**

## **Atlas de Anatomía Humana**

Diccionario Mosby 2006

## **Terra 2 Biología**

Manual de Anatomía Básica 2001

Editorial Santillana

## **First Responder**

Brady, Sexta Edición

## **First Responder**

Brady, Séptima Edición

## **Emergency Care**

Décima Edición

Diccionario **Mosby**

2004

## **AHA**

[www.americanheart.org/cpr](http://www.americanheart.org/cpr)

[www.citizencpr.org](http://www.citizencpr.org)

---

GLOSARIO

Curso de Asistente de Primeros Auxilios  
Avanzados (APAA)

---

Los conceptos aquí expuestos son para consulta de los participantes del Curso de Asistente de Primeros Auxilios Avanzados (APAA) y deben ser interpretados en este contexto.

**ABDOMEN AGUDO:** dolor intenso y endurecimiento de la pared del abdomen, causados por enfermedad aguda de alguno de los órganos que contiene.

**ACETÁBULO:** la gran cavidad articular en forma de copa que se halla en la unión entre el isquion, el ilion y el pubis, en la cual está contenida la cabeza esférica del fémur.

**ACCIDENTE:** situación súbita, no deseada y evitable, en la que se produce daño a personas, servicios, bienes o al ambiente.

**AGENTE:** Persona o cosa que produce un efecto.

**AGENTE INTERMEDIARIO:** cualquier objeto contaminado (aire, tierra, agua, equipos, etc.).

**AGENTE PATÓGENO:** Todo microorganismo capaz de producir enfermedad.

**AGENTE PORTADOR:** persona enferma, convaleciente o sana que lleva en su cuerpo una enfermedad y que la puede transmitir.

**AGENTE VECTOR:** animal huésped que transporta una enfermedad.

**ALVEOLO:** terminación en fondo de saco de las ramificaciones bronquiales más finas.

**ANISOCORIA:** desigualdad de diámetro de las pupilas. Es un signo de alteración neurológica que puede ser grave.

**ANOXIA:** Trastorno caracterizado por la ausencia de oxígeno. La anoxia puede ser local o sistémica, y puede deberse a un aporte inadecuado de oxígeno al sistema respiratorio, a la incapacidad de la sangre para transportar el oxígeno a los tejidos, o bien a la incapacidad de los tejidos para absorber el oxígeno circulante.

**ANTÍGENO:** Que provoca una reacción inmunológica o reacciona con anticuerpos.

**ANTISÉPTICO:** sustancia que impide la infección destruyendo los gérmenes que pueden causarla.

**APENDICULAR:** relativo al apéndice cecal (de ciego); formación anatómica ubicada donde el intestino delgado (íleon) entra en la primera porción del intestino grueso, llamada ciego.

**APOPLEJÍA:** (ver Accidente Cerebro Vascular ACV).

**ASEPSIA:** método para prevenir las infecciones, mediante la eliminación de agentes patógenos por medios físicos o químicos.

**ANGULACIÓN:** configuración o formación angular.

**ASIMETRÍA:** desigual distancia entre un eje y dos puntos, cuerpos o figuras; desigualdad entre las dos mitades de un cuerpo o figura.

**ASINTOMÁTICO:** Ausencia de síntomas.

**ATENCIÓN PREHOSPITALARIA:** Es la atención que se presta a un paciente en el lugar del incidente, hasta que es ingresado a un centro hospitalario. Para este curso es la atención que presta el APPA.

**AXIAL:** en relación con un eje o línea media.

**BACTERIA:** Microorganismo unicelular procarionte, cuyas diversas especies causan las fermentaciones, enfermedades o putrefacción en los seres vivos o en las materias orgánicas.

**BACTERICIDA:** Fármaco o cualquier otro agente que destruye bacterias.

**BACTERIOSTÁTICO:** Que tiende a frenar el desarrollo o la reproducción de las bacterias.

**BIÓXIDO DE CARBONO (dióxido de carbono, anhídrido carbónico):** gas formado por un átomo de carbono y dos de oxígeno. Es el principal componente del aire espirado. No es tóxico, pero puede desplazar al oxígeno de un ambiente provocando la muerte por anoxia.

**BRADICARDIA:** Ritmo cardíaco lento.

**BÓVEDA CRANEAL:** parte superior del cráneo en forma de bóveda. En su interior está el encéfalo (cerebro, cerebelo y bulbo raquídeo).

**CALAMBRE:** contracción involuntaria, muy dolorosa y de corta duración, de un músculo o grupo muscular estriado (voluntario).

**CAVIDAD:** espacio vacío en el interior de una gran estructura ósea.

**CEFALEA:** dolor de cabeza.

**CETÓNICO:** dícese del aliento, habitual en diabéticos, que huele a manzana o a acetona.

**COAGULACIÓN:** proceso natural por el que la sangre pasa de líquida a sólida, por formación de un compuesto de fibrina y células sanguíneas aglutinadas llamado coágulo.

**COMA:** abolición del conocimiento, de la sensibilidad y de la motilidad. Signo de trastornos neurológicos graves provocados por causas traumáticas y no traumáticas. En su grado máximo puede requerir asistencia respiratoria.

**COMPRESIÓN CARDIACA:** (Ver Taponamiento cardíaco)

**COMPRESIÓN TORÁCICA:** Presión ejercida sobre la pared del tórax en un esfuerzo para mantener la circulación después de una fibrilación ventricular al realizar la RCP.

**CONCUSIÓN:** Conmoción violenta, sacudimiento.

**CONMOSIÓN:** Estado de aturdimiento o de pérdida del conocimiento, producido por un golpe en la cabeza, por una descarga eléctrica o por los efectos de una violenta explosión.

**CONMOSIÓN CEREBRAL:** conjunto de síntomas y signos que aparecen después de un traumatismo craneo encefálico.

**CONSCIENTE:** capaz de responder a un estímulo sensorial; despierto, alertado, que se da cuenta del entorno exterior.

**CONTRACTURA:** contracción involuntaria persistente, generalmente por tensión nerviosa o esfuerzo excesivo, de un músculo o grupo muscular estriado (voluntario).

**CONTUSIÓN:** lesión traumática producida en los tejidos por un objeto. Puede ser contusión leve, moderada o grave.

**CONVULSIÓN TÓNICO – CLÓNICO:** Convulsión epiléptica caracterizada por una contracción muscular involuntaria generalizada y cese de la respiración seguido de espasmos tónico-clónicos de los músculos. La ventilación se reanuda con respiraciones ruidosas. Pueden encajarse los dientes, morderse la lengua y perder el control de la vejiga o el intestino. Cuando pasa esta fase del ataque, la persona puede quedarse dormida o experimentar confusión. La persona no suele acordarse del ataque al despertar. El aviso premonitorio sensorial, o aura, puede preceder a cada convulsión tónico-clónica. Estos ataques convulsivos pueden ocurrir aisladamente, a intervalos o en estrecha sucesión. También llamada convulsión de gran mal.

**DEA:** Desfibrilador Automático Externo (DAE). Aparato portátil utilizado para reiniciar un corazón que se ha detenido. Está programado para analizar ritmos cardíacos automáticamente e indicar al profesional cuándo administrarlo.

**DECORTICACIÓN CEREBRAL:** extirpación del tejido cortical del cerebro, la cual es una lámina fina de sustancia gris localizada en la superficie de los hemisferios cerebrales. Uno de sus signos es hiperextensión de los miembros superiores con rotación de las muñecas y las palmas hacia fuera.

**DECÚBITO:** estado de reposo del cuerpo, sobre un plano horizontal. Dorsal, lateral o ventral, según la región que toca con el plano horizontal, espalda, costado o vientre respectivamente, son variedades de decúbitos.

**DERRAME CEREBRAL:** ver ACV.

**DESCEREBRACIÓN:** proceso de extirpación del cerebro o reacción del tronco del encéfalo con lo que se elimina la función cerebral. Uno de sus signos es la flexión profunda de las muñecas y con los dedos doblados sobre las palmas.



**DESINFECCIÓN:** destrucción, por medios mecánicos, físicos o químicos, de los microorganismos patógenos en ambientes, materiales o superficies.

**DEFIBRILACIÓN:** Detención de la fibrilación ventricular mediante la descarga eléctrica directa sobre la región precordial del paciente.

**DESINFECTANTE:** que destruye o neutraliza a los gérmenes que ocasionan infecciones. Agente o sustancia que posee esta acción.

**DESMAYO:** (desfallecimiento, lipotimia, síncope): pérdida brusca de la consciencia y del movimiento, con recuperación muy rápida.

**DESPACHADOR:** persona que, en un servicio de emergencia, trabaja en la central de teléfonos y envía las unidades de emergencia al lugar del incidente.

**DIÁFISIS:** cuerpo o tallo de un hueso largo.

**DIAFRAGMA:** músculo de la respiración; tiene forma de cúpula y separa la cavidad torácica de la cavidad abdominal.

**EDEMA:** acumulación de líquidos en el tejido celular, fuera de los vasos sanguíneos. Se expresa por hinchazón que al deprimirla con un dedo deja, en ese punto, un hundimiento que persiste desde algunos segundos a minutos.

**ELONGACIÓN:** distensión o alargamiento.

**EMERGENCIA MÉDICA:** es toda emergencia ocasionada por enfermedad o lesión no traumática y que no requiere solución quirúrgica. Ej. coma diabético.

**EMERGENCIA POR TRAUMA:** emergencia causada por lesiones producidas con violencia. Ej. Heridas por arma de fuego, accidentes de tránsito.

**EMERGENCIA QUIRÚRGICA:** emergencias médicas que requieren solución quirúrgica. Por ej.: apendicitis, úlcera perforada.

**ENCÉFALO:** Conjunto formado por cerebro, cerebelo y bulbo raquídeo, que forma el contenido del cráneo.

**ENFISEMA:** acumulación y retención de aire en los pulmones. Puede presentarse en el tejido celular subcutáneo; se expresa por hinchazón que cruje al deprimirla con los dedos.

**ENVENENAMIENTO:** en este Curso sinónimo de intoxicación.

**EPÍFISIS:** Extremo de un hueso largo.

**EPOC:** Enfermedad Pulmonar Obstructiva Crónica.

**ESFÍNTER:** músculo en forma de anillo que cierra un orificio natural.

**ESPASMO:** contracción involuntaria y persistente de los músculos de fibra lisa.

**ETIOLOGÍA:** estudio de todos los factores implicados en el desarrollo de una enfermedad, incluyendo la susceptibilidad del paciente y la naturaleza de la enfermedad. 2. causa de una enfermedad.

**ESTÉRIL:** aséptico, totalmente libre de agentes infecciosos.

**ESTERTOR:** ruido que, en los moribundos, produce el paso del aire a través de las secreciones acumuladas en la laringe.

**ESTOMA:** cualquier orificio hecho quirúrgicamente. La operación que se hace en la base del cuello para permitir el pasaje del aire a la tráquea, se llama traqueotomía y el orificio estoma.

**ESTRIDOR:** sonido agudo, duro, semejante al silbido. Es signo de obstrucción laríngea.

**ÉTICA:** ciencia de la moral o buena conducta.

**ÉTICA MÉDICA:** conjunto de reglas y principios que rigen la conducta moral y profesional, de todos los que laboran en el área médica.

**EYECCIÓN:** Expulsión forzada de algo, como la sangre desde un ventrículo del corazón.

**FALLO CARDIACO:** ver Insuficiencia Cardíaca Congestiva.

**FERULIZADO:** colocar en una férula para la inmovilización deseada.

**FIBRILACIÓN VENTRICULAR:** Arritmia cardíaca caracterizada por despolarizaciones rápidas y desorganizadas del miocardio ventricular. El trastorno se caracteriza por una ausencia completa de impulsos eléctricos, conducción y contracción ventricular organizados. La presión arterial desciende a cero, dando lugar a inconsciencia. Se puede producir la muerte en 4 minutos. Se deben iniciar de inmediato medidas de desfibrilación y ventilación.

**FIBRINÓGENO:** uno de los factores de la coagulación.

**FLUJÓMETRO:** equipo especial para regular y señalar la cantidad de litros por minuto de oxígeno que se administran a un paciente.

**FORMATO:** (formulario, planilla): hoja estándar para solicitar algo, recolectar y presentar datos e informaciones, hacer reportes, controlar procedimientos y otros.

**GENITAL:** relativo a órganos de la reproducción.

**GOTITAS DE FLUGGE:** medio por el cual los bacilos de la tuberculosis se transmiten, éstas se producen al estornudar el paciente enfermo y se quedan suspendidas en el aire.

**GUANTES DE EXAMEN:** guantes de látex o vinilo, utilizados para la atención de pacientes. Cuando se habla de guantes de examen se refiere a material desinfectado pero no estéril.

**GUANTE QUIRÚRGICO:** guantes de látex estériles, empacados individualmente. Para cualquier maniobra quirúrgica, el guante a utilizar debe ser estéril.

**HEPATITIS B (HVB):** enfermedad infectocontagiosa causada por agentes virales que afectan al hígado y causa hepatitis crónica y aguda, cirrosis y cáncer hepático.

**HIPOXIA:** disminución de la cantidad normal de oxígeno en la sangre o en los tejidos.

**HORA DE ORO:** la primera hora después del accidente es fundamental para que el paciente gravemente traumatizado pueda sobrevivir. Depende de un eficaz trabajo conjunto de atención prehospitalaria y hospitalaria.

**HORMONAS:** sustancias químicas producidas por glándulas como la hipófisis, la tiroides y las suprarrenales. Actúan en pequeñas cantidades y producen efectos muy importantes en el organismo.

**ICTERICIA:** coloración amarillenta de piel, mucosas y esclerótica, producida por una cantidad de bilirrubina en sangre superior a la normal. Es síntoma de múltiples procesos, como enfermedades hepáticas, obstrucción biliar o anemias hemolíticas.

**INCONSCIENTE:** sin consciencia o conocimiento.

**INFARTO:** lesión de un tejido por la privación súbita de circulación sanguínea. Puede llegarse a la muerte del tejido (necrosis). Ej. infarto del miocardio.

**INSULINA:** hormona producida por el páncreas. Su insuficiencia produce la diabetes.

**LACERACIÓN:** desgarro, herida por desgarro.

**LIPOTIMIA:** pérdida súbita del conocimiento. Desmayo, desvanecimiento.

**LÍQUIDO CEFALORRAQUÍDEO:** líquido seroso contenido en las cavidades cerebrales y en el conducto raquídeo (médula espinal).

**MMHG:** Milímetro de Mercurio.

**MANIOBRA:** procedimiento o manipulación que requiere destreza o habilidad, se realiza con las manos.

**MASCARA DE PROTECCIÓN (barbijo, bozal, tapa boca, mascarilla):** máscara de papel, tela o fibra sintética, que debe usar la persona que atiende a un paciente, para su protección y la del paciente.

**MÁSCARA PARA RCP (mascarilla de bolsillo):** máscara de vinil o goma para suministrar respiración boca a boca, utilizada para evitar el contacto directo con la boca del paciente.

**MAXILAR INFERIOR (mandíbula):** hueso de la cara que se articula con el cráneo, es el único hueso móvil de la cara.

**MAXILAR SUPERIOR:** hueso fijo de la cara, opuesto al maxilar inferior.

**MENINGES:** cada una de las membranas que envuelven al encéfalo y a la médula espinal.

**MENINGITIS:** inflamación de las meninges.

**MIDRIÁISIS:** dilatación de la pupila.

**MIOCARDIO:** músculo cardíaco.

**MIOSIS:** contracción de la pupila.

**NÁUSEAS:** sensación penosa que indica la proximidad del vómito.

**NEGLIGENCIA:** Incumplimiento de los elementales deberes correspondientes al arte o profesión. Es negligencia que el APAA no vigile los signos vitales de un paciente politraumatizado, durante su traslado a un centro asistencial.

**PSI:(Pound Square Inch) Libras por pulgada cuadrada**

**PARÁLISIS:** Trastorno caracterizado por la pérdida de la función muscular, por la pérdida de sensibilidad o de ambas.

**PATÓGENO:** Que origina y desarrolla una enfermedad.

**PEQUEÑO MAL:** forma de epilepsia, sin convulsiones.

**PERFUSIÓN:** circulación artificial en un órgano, de un líquido de composición adecuada para mantener su función.

**PERITONEO:** membrana serosa, fuerte e incolora, que tapiza la superficie de los órganos abdominales.

**POLIPNEA:** respiración rápida por “sed de aire”.

**PORTADOR:** Persona o animal que lleva en su cuerpo el germen de una enfermedad contagiosa.

**PRESIÓN SANGUÍNEA:** fuerza ejercida por la sangre contra las paredes de los vasos sanguíneos.

**PRIAPISMO:** erección anormal del pene sin deseo sexual, es signo de una afección inflamatoria o lesión neurológica.

**PROXIMAL:** más cerca de un punto, eje o línea de referencia. Opuesto a distal.

**PUPILA:** abertura dilatada y contráctil en el centro del ojo. Por ella pasan los rayos luminosos al entrar al ojo.

**PUPILA PUNTIFORME:** pupila contraída al máximo. Se observe especialmente en los envenenamientos por opio y sus derivados, por ejemplo la morfina.

**RASH:** erupción cutánea súbita y de corta duración.

**REGIÓN:** zona o área determinada.

**REGIÓN CERVICAL:** parte de la columna vertebral correspondiente al cuello.

**SARPULLIDO:** Erupción leve y pasajera en el cutis, formada por muchos granitos o ronchas.

**SIDA:** Síndrome de Inmuno Deficiencia Adquirida (AIDS)

**SENSIBILIDAD:** facultad de sentir o percibir tacto, presión, tracción, dolor, calor, frío, sonidos, colores, formas.

**SÉPSIS:** infección generalizada en todos los órganos y sistemas.

**SIBILANCIA:** silbido suave, audible al final de la espiración, signo de obstrucción bronquial. Común en los asmáticos.

**SIGNO:** Síntoma objetivo que el médico reconoce o provoca. Es lo que se ve, se siente, se oye, se palpa y se huele cuando se examina a un paciente.

**SIGNOS VITALES:** Temperatura, Pulso, Respiración y Presión Sanguínea.

**SINDROME:** Signos y síntomas que existen a un tiempo y definen clínicamente un estado anormal.

**SÍNTOMA:** Sensación manifestada por el paciente que puede corresponder a enfermedad física o mental, real o imaginaria.

**SISTEMAS CORPORALES:** Órganos relacionados e interdependientes entre si, para realizar una función fisiológica.

**STYROFOAM:** material de poliestireno, que permite un buen sellado.

**TAPONAMIENTO CARDIACO:** Compresión cardiaca producida por la acumulación en el saco pericárdico de líquidos o sangre procedente de la ruptura de un vaso sanguíneo del miocardio, como ocurre en una herida penetrante.

**TEJIDO BLANDO:** piel, tendones, músculos, vasos y órganos; para diferenciarlo del tejido duro que se refiere a huesos.

**TRACCIÓN:** acción de estirar, tirar o atraer.

**TRACCIÓN MANUAL:** acción de jalar cuidadosamente de la articulación de una extremidad a lo largo de ésta, con el fin de estabilizar un hueso fracturado y prevenir daños adicionales.

**TRAUMATISMO:** Lesión física causada por una acción violenta o disruptiva o por la introducción en el cuerpo de una sustancia tóxica.

**TRATAMIENTO:** utilización de medios mecánicos, físicos, químicos y quirúrgicos para la curación o alivio de las enfermedades.

**TROMBO:** coágulo en el interior de un vaso sanguíneo.

**TROMBOSIS:** proceso de formación de un trombo.

**USP:** oxígeno medicinal

**VÁRICES:** venas dilatadas y deformadas por alteración de sus paredes.

**VIH :** Virus de la Inmunodeficiencia Humana.

**VIRUS:** Organismo de estructura muy sencilla, compuesto de proteínas y ácidos nucleicos, capaz de reproducirse solo en el seno de células vivas específicas, utilizando su metabolismo.

**VÉRTIGO:** alteración del sentido del equilibrio, con sensación de inestabilidad y de movimiento rotatorio aparente del cuerpo o del ambiente.

**VÍCTIMA:** persona lesionada, muerta o desplazada que se encuentra en la zona de un incidente, y a la que no se le ha atendido todavía.

**VÓMITO:** expulsión violenta por la boca de materias contenidas en el estómago.

**VOS:** significa Ver, Oír y Sentir. Sinónimo de MES (Mirar, Escuchar y Sentir).

# Curso de Asistente de Primeros Auxilios Avanzados (APAA)



## *Cuestionario del Trabajo Previo*



**USAID**  
DEL PUEBLO DE LOS ESTADOS  
UNIDOS DE AMÉRICA

**Pertenece a:**

---

Revisión Setiembre 2006

## **INSTRUCCIONES PARA EL CUESTIONARIO DEL TRABAJO PREVIO**

Estimado participante al Curso de Asistente de Primeros Auxilios Avanzados (APAA). En nombre de la Oficina de Asistencia para Desastres (OFDA), y de (organizador) \_\_\_\_\_, le damos la más cordial bienvenida al \_\_\_\_\_ y esperamos que su estadía sea lo mas grata posible.

En base a la lectura y estudio detallado del Trabajo Previo (TP), que usted recibió, a continuación le anexamos un cuestionario, el cuál deberá ser completado y entregado al comienzo de la Lección N° 1, el primer día del curso.

Le agradecemos que complete detalladamente todas las preguntas y los espacios señalados en los dibujos.

Este cuestionario le será devuelto posteriormente para sus futuras referencias.

Recuerde poner su nombre y apellido en la carátula del cuestionario.

Gracias.

Coordinador del Curso  
Nombre  
Dirección  
Teléfonos  
E-mail



---

# **Cuestionario del Trabajo Previo (TP)**

## **Primera Parte**

---

## INSTRUCCIONES

Complete los espacios en blanco en cada una de las siguientes frases u oraciones, de acuerdo a lo estudiado en el Documento "Repaso del Cuerpo Humano". Las respuestas a este cuestionario serán revisadas durante el primer día del Curso

01. El suministro de \_\_\_\_\_ es necesario para las células del cuerpo, brindando un suministro continuo y adecuado, si el cerebro no recibe aporte de oxígeno en un período de \_\_\_\_\_ se produce lesiones irreversibles.
02. Durante la \_\_\_\_\_ y la \_\_\_\_\_, inspiramos un \_\_\_% de oxígeno y eliminamos un \_\_\_% cantidad suficiente para mantener vivo a un paciente, conservándose en nuestro organismo un resultante de \_\_\_\_\_%.
03. A partir de la faringe hacia abajo, se extienden dos conductos: la \_\_\_\_\_ por donde pasa el aire y el \_\_\_\_\_, por donde pasan los alimentos. De estos dos últimos conductos, el de mayor diámetro es la \_\_\_\_\_, que se localiza por delante del esófago.
04. La \_\_\_\_\_ es un cartílago flexible y delgado en forma de lengüeta, situado por encima de la \_\_\_\_\_ cubriéndola para evitar que materias sólidas o líquidas penetren en las vías respiratorias.
05. Los \_\_\_\_\_ se unen al final de cada \_\_\_\_\_, formando racimos llamados \_\_\_\_\_, donde se produce el \_\_\_\_\_.
06. El \_\_\_\_\_ es un órgano muscular que tiene aproximadamente el tamaño de un puño cerrado, esta dividido internamente en dos \_\_\_\_\_ superiores llamadas \_\_\_\_\_, y dos \_\_\_\_\_ inferiores llamados \_\_\_\_\_.
07. Los glóbulos rojos transportan oxígeno gracias a una proteína llamada \_\_\_\_\_, se origina en la \_\_\_\_\_, y los glóbulos blancos nos protegen de los \_\_\_\_\_ que entran al cuerpo y se origina en la \_\_\_\_\_.
08. La relación que la sangre sostiene con las diferentes funciones del cuerpo se describe de la siguiente manera:
  - *Respiración:* La sangre transporta \_\_\_\_\_ de los pulmones a los tejidos, y a cambio capta el bióxido de carbono y otros materiales de desecho desde los \_\_\_\_\_ hasta los \_\_\_\_\_.
  - \_\_\_\_\_: La sangre transporta sustancias alimenticias (glucosa, aminoácidos y grasas) de los intestinos o de los "depósitos de almacenamiento" a \_\_\_\_\_.
  - *Excreción:* La sangre transporta \_\_\_\_\_ (úrea, ácido láctico y creatinina) de las células a los órganos excretores.

- *Protección:* La sangre transporta células de defensa y anticuerpos a través del organismo, lo que permite a éste \_\_\_\_\_ el ataque de \_\_\_\_\_ y de \_\_\_\_\_.
  - *Regulación:* La sangre transporta \_\_\_\_\_ y otras sustancias químicas que regulan la función de los órganos. Regula la \_\_\_\_\_ del cuerpo al llevar el calor interno excesivo a los pulmones y a la superficie de la piel y también el balance hídrico proporcionando un medio interno constante para las células de los tejidos.
09. Entre todos los millones de personas que existen en el mundo, solamente se diferencian \_\_\_\_\_ tipos de sangre: A, B, AB y O. El tipo predominante es el \_\_\_\_\_. De todos los habitantes del mundo sólo un \_\_\_\_\_% corresponde al tipo sanguíneo AB.
  10. La \_\_\_\_\_ circula por dos vías principales o circuitos, uno es el circuito \_\_\_\_\_ que lleva sangre a los pulmones y el otro es el circuito \_\_\_\_\_ que lleva sangre a todo el organismo.
  11. El sistema linfático esta compuesto por una sustancia lechosa llamada \_\_\_\_\_, que cumple un papel importante en la defensa del organismo. Los ganglios linfáticos son de tamaños diversos y se encuentran repartidos por todo el organismo, particularmente en las \_\_\_\_\_, las ingles y el \_\_\_\_\_.
  12. En la cavidad \_\_\_\_\_ se encuentran principales órganos como: el estómago, \_\_\_\_\_, vesícula biliar, intestinos \_\_\_\_\_, páncreas y el \_\_\_\_\_, así como vasos sanguíneos y nervios conectados con todos estos órganos.
  13. La cavidad \_\_\_\_\_ es la más desprotegida ya que no cuenta con protección \_\_\_\_\_.
  14. El hígado es el mayor órgano sólido alojado en el \_\_\_\_\_ ocupa la mayor parte del área que existe debajo del diafragma, especialmente en el cuadrante superior derecho.
  15. El bazo ubicado en el cuadrante \_\_\_\_\_, constituye un órgano vascularizado, pero es aún más frágil; por esta razón está muy expuesto a padecer lesiones.
  16. \_\_\_\_\_ que es un órgano de color paja, relativamente plano, se localiza debajo y detrás del estómago y tiene dos funciones: secreta \_\_\_\_\_, que regula la cantidad de azúcar en la sangre y \_\_\_\_\_ que facilitan la digestión.
  17. Los órganos huecos son el \_\_\_\_\_; el intestino \_\_\_\_\_, que incluye duodeno, yeyuno e íleon; el \_\_\_\_\_ grueso; la vesícula biliar; el apéndice, la \_\_\_\_\_ y el recto.
  18. El estómago está ubicado en el cuadrante \_\_\_\_\_.

19. Los *riñones* son órganos de vital importancia, situados en la \_\_\_\_\_, uno a cada lado de la columna vertebral y se apoyan en los gruesos músculos de la espalda. Su propiedad es \_\_\_\_\_.
20. Los \_\_\_\_\_ y el \_\_\_\_\_ constituyen los órganos genitales masculinos externos.
21. El útero es un órgano hueco, en forma de pera, de aproximadamente 8 centímetros de largo por 5 de ancho, cuyas paredes extremadamente musculosas tienen unos 2.5 centímetros de espesor
22. El sistema nervioso central, que con mucha frecuencia se designa simplemente con las iniciales SNC, se divide en el \_\_\_\_\_ y la \_\_\_\_\_.
23. El encéfalo se compone de tres partes principales. El \_\_\_\_\_, el \_\_\_\_\_ y el \_\_\_\_\_.
24. El \_\_\_\_\_ es un órgano muy blando que recibe abundante aporte sanguíneo.
25. Los espacios que existen entre la duramadre, el encéfalo o la médula espinal se encuentran llenos de un líquido \_\_\_\_\_ parecido al agua que recibe el nombre de líquido \_\_\_\_\_.
26. El sistema nervioso somático proporciona los medios de comunicación entre el encéfalo, la médula espinal y los nervios sensoriales y motores tanto de las extremidades como de las paredes del cuerpo. Puesto que estas partes se encuentran bajo el control consciente del individuo, a menudo, el sistema nervioso somático recibe también el nombre de sistema nervioso \_\_\_\_\_.
27. El sistema nervioso \_\_\_\_\_ regula la actividad cardíaca, digestión, la \_\_\_\_\_, dilatación y contracción de los vasos sanguíneos, temperatura, excreción y otros procesos vitales ajenos al control consciente del individuo. Es por esta razón que también recibe el nombre de sistema nervioso “involuntario”.
28. Las \_\_\_\_\_ secretan unas sustancias en la sangre llamadas hormonas.
29. Los huesos del cráneo forman una bóveda protectora para el \_\_\_\_\_, las vértebras encierran y protegen la \_\_\_\_\_, la caja torácica defiende el \_\_\_\_\_ y los pulmones y así sucesivamente.
30. Los huesos se clasifican de acuerdo con su aspecto en huesos \_\_\_\_\_, \_\_\_\_\_, \_\_\_\_\_, y huesos de forma \_\_\_\_\_.
31. El cráneo, la columna vertebral y el tronco forman parte del esqueleto \_\_\_\_\_.

32. La extremidad \_\_\_\_\_ comprende: la clavícula, el omóplato, brazo, articulación del codo, antebrazo, articulación de la muñeca y la mano.
33. El brazo es la parte de las extremidades superiores que se extiende desde el hombro hasta el \_\_\_\_\_. Consta de un solo hueso: el \_\_\_\_\_, cuyo extremo superior en forma de bola encaja en la cavidad del \_\_\_\_\_.
34. Recuerde que el cúbito se encuentra del lado del dedo \_\_\_\_\_, en tanto que el radio se encuentra en el lado opuesto, es decir en el lado del dedo \_\_\_\_\_.
35. Cada una de las extremidades inferiores se compone de la articulación de la cadera, que forma parte del cinturón pélvico, el muslo, la \_\_\_\_\_, la \_\_\_\_\_, la \_\_\_\_\_ y el pie.
36. El hueso Innominado o \_\_\_\_\_, situado a cada lado de la pelvis, se forma por la unión de tres huesos: el ílion, el ísquion y el pubis.
37. En cada nalga hay una prominencia ósea que recibe el nombre de \_\_\_\_\_, misma que corresponde a la parte posterior del isquion.
38. El \_\_\_\_\_ consta únicamente de un hueso: el fémur.
39. La pierna consta de dos huesos paralelos: la \_\_\_\_\_ y el \_\_\_\_\_.
40. El pie tiene \_\_\_ huesos metatarsianos similares a los huesos metacarpianos de la mano. Los huesos metatarsianos se articulan con 5 de las 14 falanges que forman los dedos. El primer dedo o dedo gordo tiene \_\_\_ falanges proximal y distal, y cada uno de los dedos restantes del pie (segundo a quinto), está formado por 3 falanges proximal, medio y distal.
41. Los extremos de los huesos se mantienen fijos en el mismo lugar gracias a la cápsula y a bandas de tejido fibroso y resistente que reciben el nombre de \_\_\_\_\_.
42. Los músculos \_\_\_\_\_, constituyen un ejemplo de músculos voluntarios.
43. Los músculos \_\_\_\_\_, son aquellos que no pueden controlarse conscientemente tales como las paredes de los vasos sanguíneos, la mayoría de los órganos.
44. Los ligamentos son fajas de tejido conjuntivo flexible y elástico que unen las superficies \_\_\_\_\_ de los huesos.
45. La \_\_\_\_\_ tiene dos propósitos: en primer lugar proporciona soporte a la cabeza y a la parte superior del cuerpo y además, constituye una protección sólida para la médula espinal, que lleva los impulsos o “mensajes” que se transmiten entre el cerebro y las demás partes del cuerpo.

46. La columna vertebral está formada por \_\_\_\_\_ huesos de forma irregular que reciben el nombre de \_\_\_\_\_.
47. La parte posterior o trasera de cada vértebra recibe el nombre de \_\_\_\_\_. Observe el espacio que existe entre el cuerpo y el arco. Al unirse las vértebras una con otra, ese espacio forma un túnel a través del cual pasa la médula espinal.
48. Los ojos tienen forma de globo y cada uno de ellos mide aproximadamente 2.5 centímetros. La forma de globo se mantiene gracias a un fluido transparente y gelatinoso que recibe el nombre de \_\_\_\_\_.
49. Cuando la luz llega al \_\_\_\_\_, la pupila cambia de tamaño de acuerdo con la brillantez de la fuente luminosa, de la misma manera en que el diafragma de una cámara automática con lente eléctrico se abre y se cierra en respuesta al aumento de luz que pasa a través de este.
50. El oído externo incluye la \_\_\_\_\_ (pabellón de la oreja) —la parte visible—, el \_\_\_\_\_ (frecuentemente conocido como canal auditivo) y la \_\_\_\_\_ que sella el extremo del meato auditivo externo.
51. La piel consta de dos capas: la capa exterior es la \_\_\_\_\_ y la capa interior es la \_\_\_\_\_.
52. La respiración nos permite incorporar el \_\_\_\_\_ necesario para nuestras células, remover el dióxido de carbono que las intoxica y ayudar a mantener el balance \_\_\_\_\_ de nuestra sangre.
53. Si un paciente no recibe oxígeno, las células del cerebro comenzarán a morir en los siguientes \_\_\_\_\_ a \_\_\_\_\_ minutos.
54. El músculo más importante de la respiración es el \_\_\_\_\_.
55. El aire exhalado de nuestros pulmones contiene un \_\_\_\_\_% de oxígeno.
56. Hay una estrecha relación entre la respiración, circulación y cierta actividad cerebral. Esta relación puede verse de la siguiente manera:
- Si se detiene la respiración, la \_\_\_\_\_ que está siendo bombeada al cerebro no va a contener suficiente oxígeno. A causa de esto el cerebro falla y por una falta de oxígeno para sus propios tejidos, el \_\_\_\_\_ empezará a bombear inapropiadamente deteniéndose totalmente.
  - Cuando el corazón deja de latir, la \_\_\_\_\_ se detiene casi en forma instantánea.
57. La RCP significa Reanimación Cardio-Pulmonar. Es un procedimiento de \_\_\_\_\_, usado cuando la acción de los pulmones y del corazón se \_\_\_\_\_.

---

# Cuestionario del Trabajo Previo

## Segunda Parte

---

ESTAR EN CAPACIDAD DE PRESENTAR A LOS DEMAS PARTICIPANTES EN UN TIEMPO NO MAYOR DE 10 MINUTOS CUALQUIERA DE LOS SIGUIENTES TÓPICOS DEL TRABAJO PREVIO.

- DESCRIPCIÓN DE LA ANATOMÍA Y FISIOLOGÍA DE LOS SISTEMAS CORPORALES
- FISIOLOGÍA DE LA RESPIRACIÓN
- MECÁNICA DE LA CIRCULACIÓN
- DIVISIÓN DE LA COLUMNA VERTEBRAL
- FUNCIÓN REGULADORA DE TEMPERATURA DE LA PIEL
- PROPÓSITO DE LA MANIOBRA DE LA RCP

---

## **Cuestionario del Trabajo Previo**

### **Tercera Parte**

---



COMPLETAR LO INDICADO EN LOS DIBUJOS ANATOMICOS ANEXOS

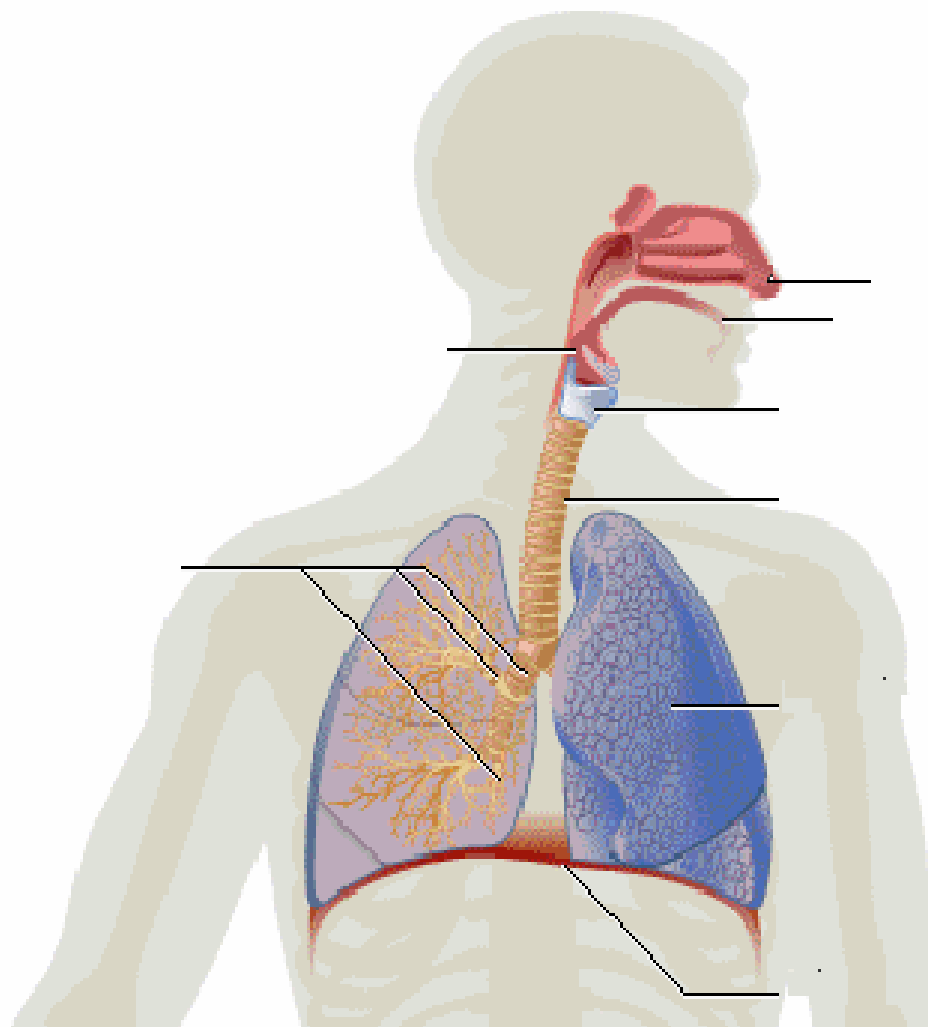
## Sistema Respiratorio

Función:

---

---

---



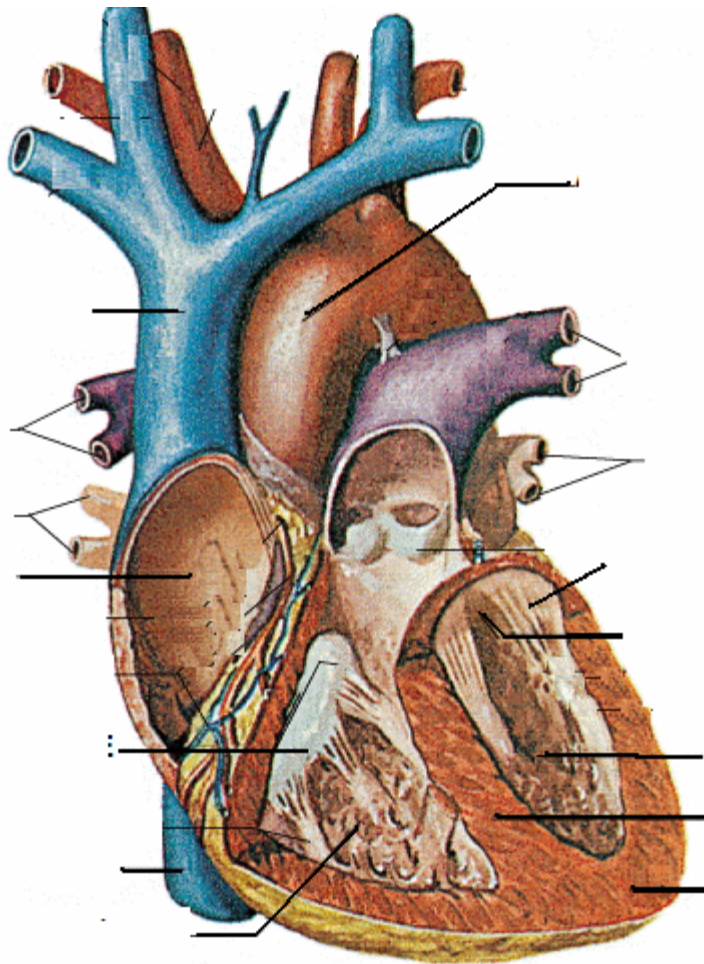
## Sistema Circulatorio

Función:

---

---

---



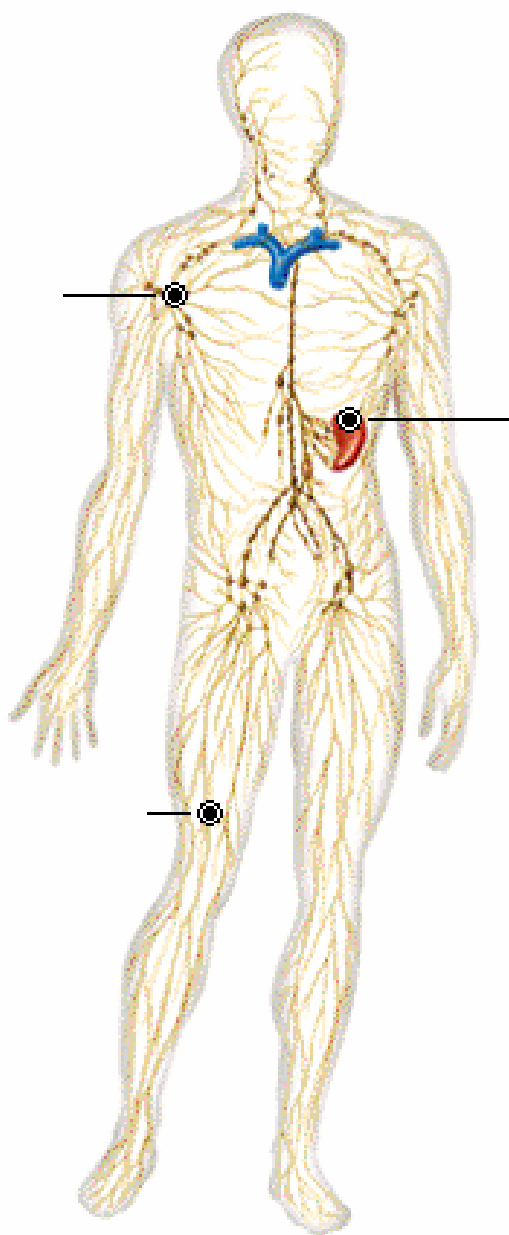
## Sistema Linfático

Función:

---

---

---

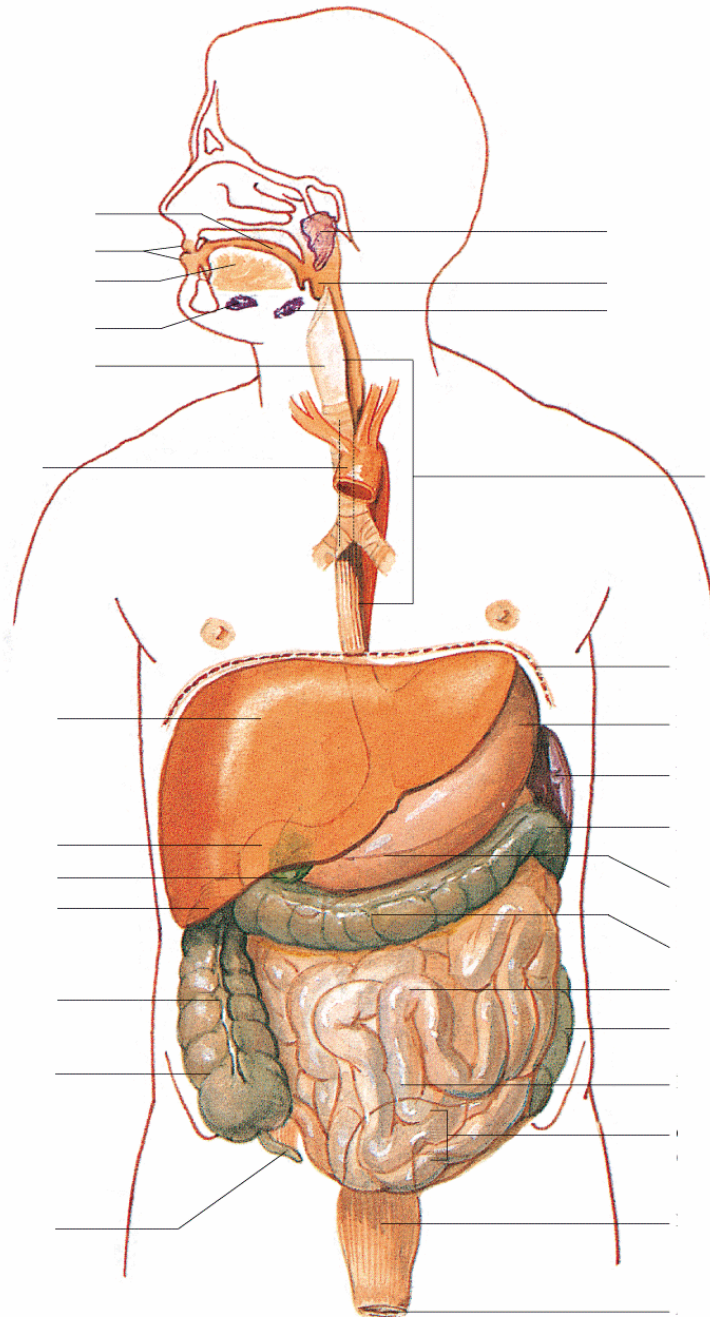


# Sistema Digestivo

Función:

---

---



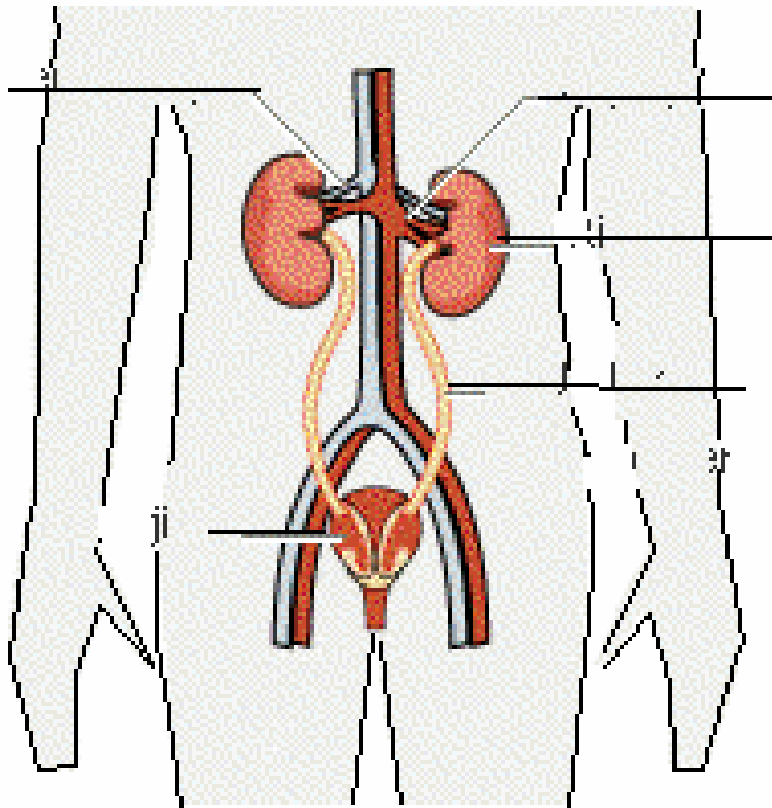
## Sistema Urinario

Función:

---

---

---





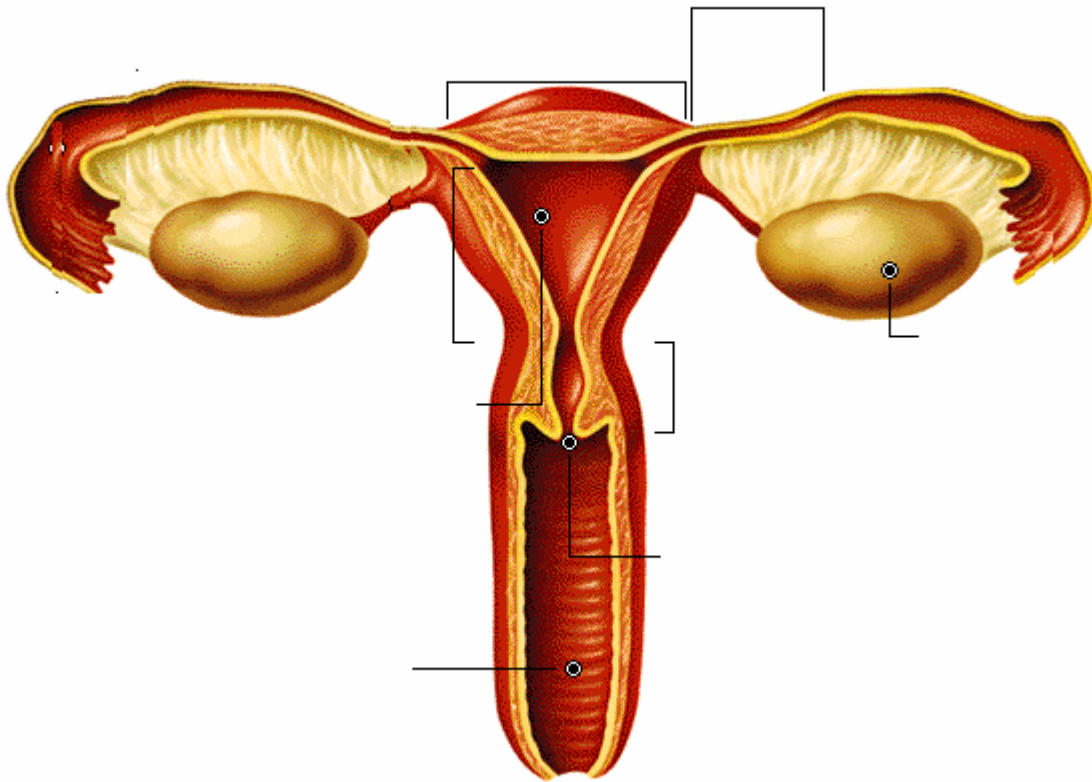
## Aparato Genital Femenino

Función:

---

---

---







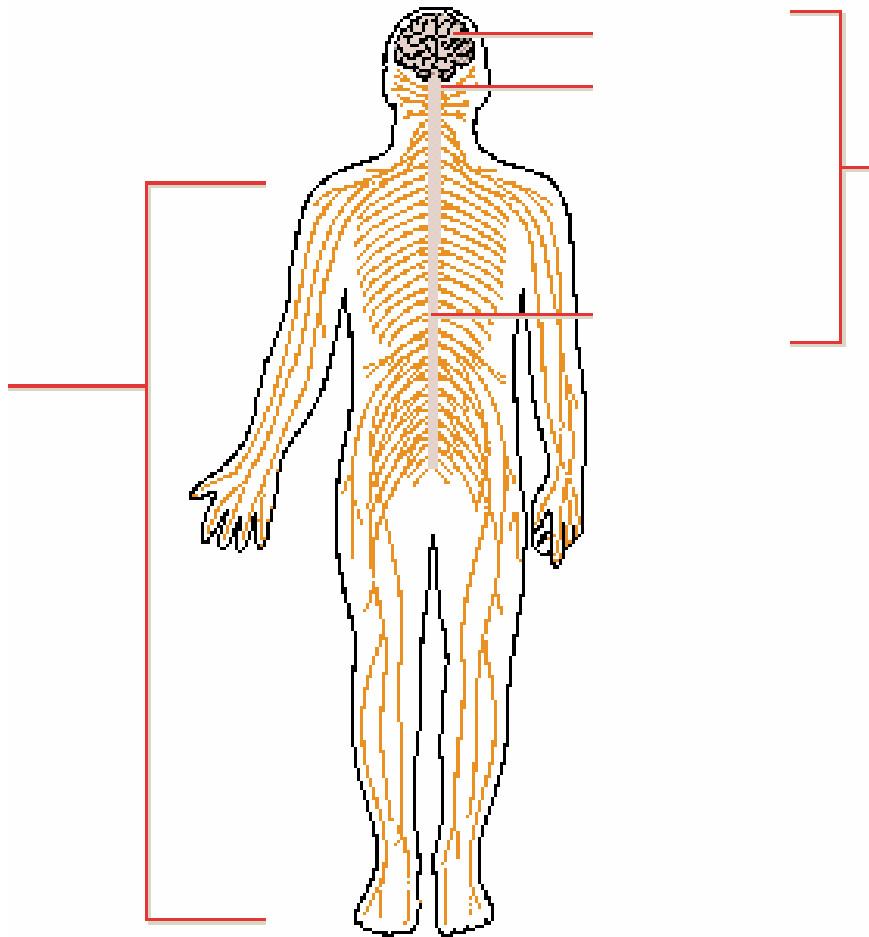
## Sistema Nervioso

Función:

---

---

---



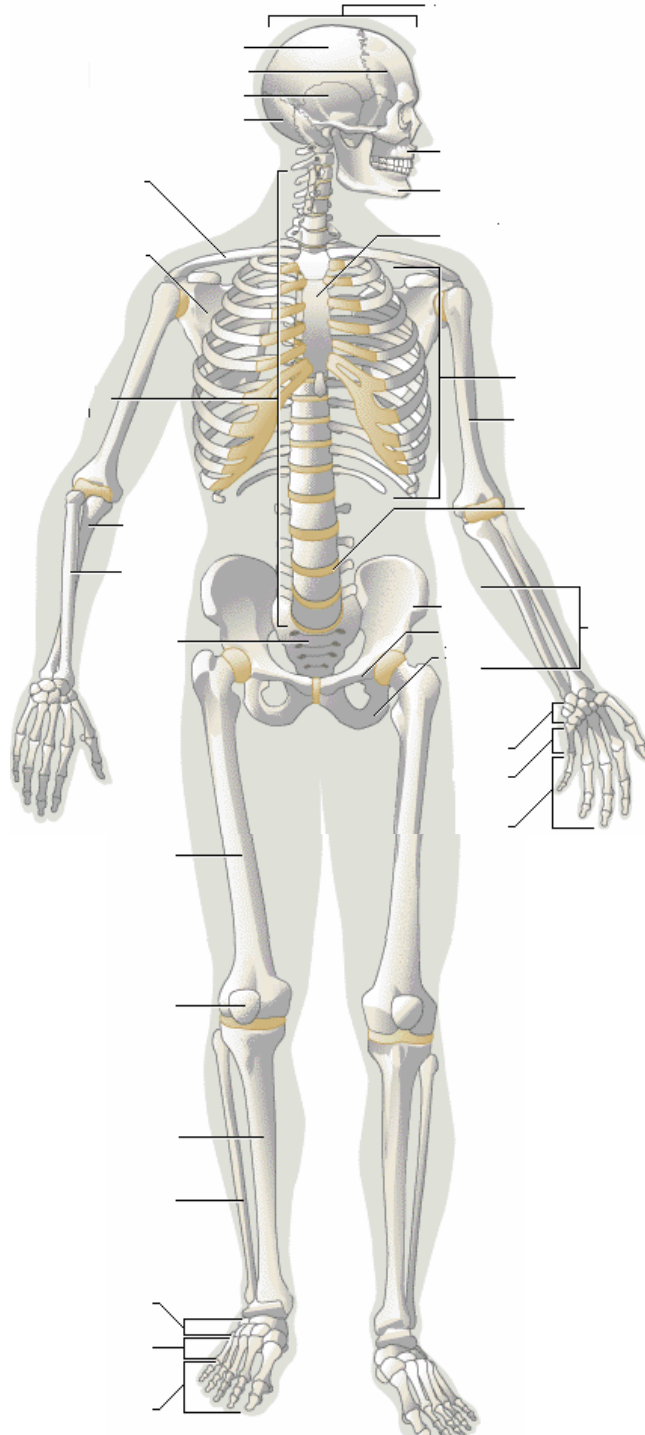
# Sistema Esquelético

Función:

---

---

---



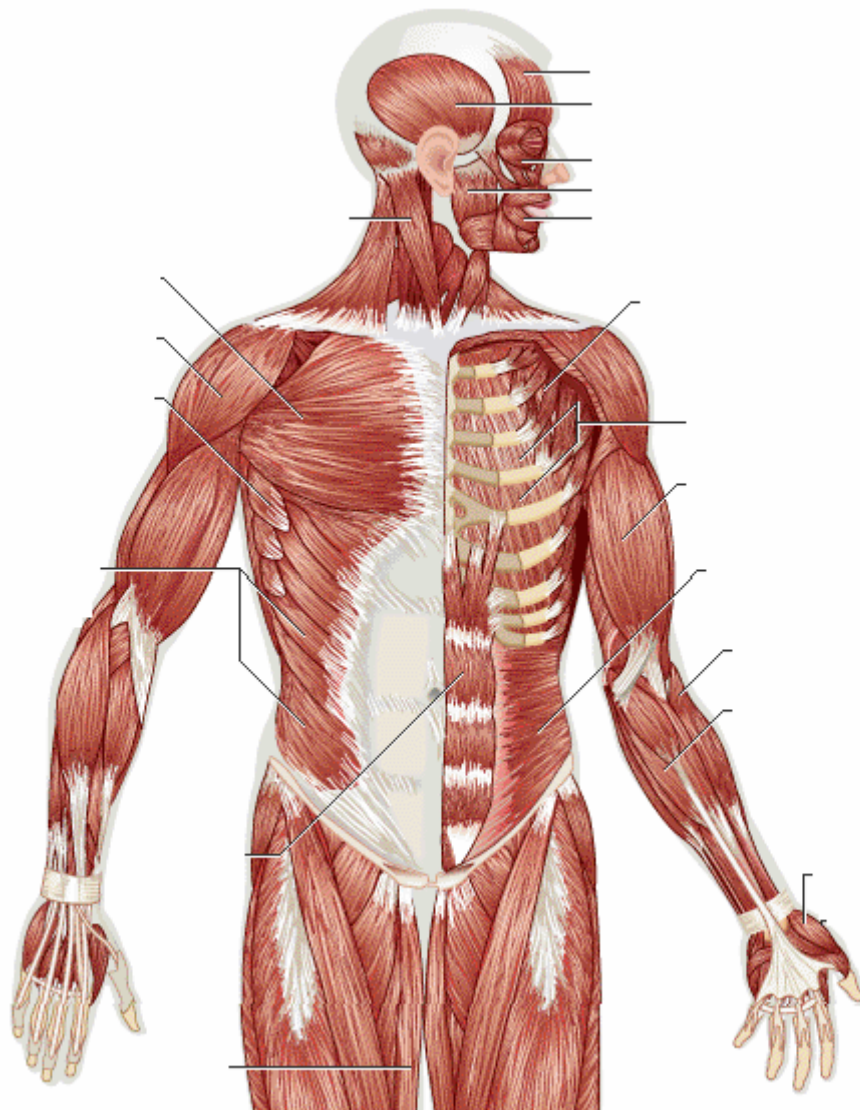
# Sistema Muscular

Función:

---

---

---



## Los sentidos

Función:

---

---

---

